Aus dem zahnärztlichen Institut der Universität Breslau.
(Direktor: Prof. Dr. Euler.)

Anomalien in der Bildung der Wurzeln und die daraus resultierenden Schwierigkeiten bei der Entfernung der Zähne.

Inaugural-Dissertation

zur

Erlangung der Würde eines Doktors

der

Zahnheilkunde

bei der

Medizinischen Fakultät der Schlesischen Friedrich Wilhelms-Universität zu Breslau

R. UNIV. BIBLIOTHEEK LEIDEN

vorgelegt von

Kurt Grond,
Zahnarzt in Erfurt.

Breslau 1925.
Druck der Breslauer Genossenschafts-Buchdruckerei, E. G. m. b. H.

Gedruckt mit Genehmigung der medizinischen Fakultät der Schlesischen Friedrich Wilhelms-Universität zu Breslau.
Berichterstatter: Prof. Dr. Partsch.

Dem Andenken
meines lieben Vaters
gewidmet.

Jegliches Werden und Vergehen in der Natur findet nach bestimmten, festen Gesetzen statt, die nicht umgangen werden können. Jede Tier- und Pflanzenspezies weist Eigenschaften auf, die in dieser Zusammenstellung immer und nur dieser Spezies eigen sind. Andererseits aber gibt es innerhalb einer Gattung kein Individuum, das genau einem andern gliche; sondern trotz der strengen Gesetzmäßigkeit, die für den Aufbau der ganzen Art wie des Einzelwesens gilt, besitzt die Natur doch noch Variationsmöglichkeiten, die ebenso unerschöpflich sind wie ihr Vermögen, immer Neues werden zu lassen. Wir finden wohl vollkommene Ähnlichkeit, aber nie vollkommene Gleichheit. Aus der Summe der Eigenschaften einer Spezies konstruierte man, um einen Maßstab zur Beurteilung des Einzelwesens zu gewinnen, den Normaltypus, der also eine Idealfigur darstellt und von der Natur nie voll erreicht wird.

„Er ist", wie Westenhöfer sagt, „eigentlich die größte Abnormität, da er ja nie vorkommt". Ein Wesen, das in seiner Erscheinungsform nur geringfügig von dem Normaltypus abweicht, wird trotzdem als normal bezeichnet. Die geringfügigen Abweichungen fallen unter die sogenannte „Variationsbreite", stellen einen normalen Zustand dar. Sind die Abweichungen stärker, so nennt man sie „Anomalien" und in ganz ausgesprochenen Fällen „Mißbildungen". Der Übergang zwischen „Variation", „Anomalie" und „Mißbildung" ist nicht scharf begrenzt und oft genug werden wir im Einzelfalle im Zweifel sein, ob eine Erscheinungsform noch als Variation oder schon als Anomalie anzusprechen sei. Bei der Beurteilung, ob ein Zu-

stand normal oder abnorm ist, dürfen Rasseeigentümlichkeiten nicht außer acht gelassen werden. So sprechen wir z. B. von einer physiologischen Prognathie bei einzelnen Negerstämmen, während bei der arischen Rasse die Prognathie einen pathologischen Zustand vorstellt.

Einfluß auf die Entstehung von Anomalien und Mißbildungen haben: Art, Rasse, Alter, Geschlecht, innere und äußere Einflüsse im intra- und extrauterinen Leben. Besonders ist da auf die noch so wenig geklärte Tätigkeit der inneren Sekretion, an nervöse Störungen, an allgemeine und lokale Ernährungs- und Stoffwechselstörungen zu denken.

Dies alles gilt sowohl für den ganzen Organismus, wie für das einzelne Organ. Jedes Organ ist im Verlaufe seiner Entwicklung Einflüssen ausgesetzt, die zu Störungen führen können, ohne daß der gesamte Organismus mit betroffen sein müßte, wenngleich dies oft genug der Fall sein wird. Bei keinem Organ, oder besser gesagt, keinem Organkomplex, treten sie so oft in Erscheinung, wie beim Gebiß. Bald beobachten wir hier Abweichungen von der Norm, die bald das ganze Gebiß, bald den einzelnen Zahn oder eine Zahngruppe betreffen, einmal im Zusammenhang mit einer Allgemeinerkrankung, das andere Mal selbständig auftretend.

Die Varietäten der Zähne, die meist eigentlich nicht als krankhaft bezeichnet werden können, betreffen sowohl die Kronenform wie die Wurzelform. Letztere haben eine ungleich höhere Bedeutung, vor allem wegen der Schwierigkeiten, welche sie bei Wurzelbehandlungen und Extraktionen bereiten.

Sämtliche möglichen Anomalien der Zahnwurzelbildung lassen sich in drei große Gruppen einordnen, in

I. Anomalien der Größe,
II. der Zahl,
III. der Form.

Für die erste große Gruppe, die Anomalien der Größe, läßt sich nur schwer eine Grenze bestimmen, die

die Anomalie vom Normalen scheidet. Wie Mühlreiter in einer Tabelle der Ausmaße der Zähne zeigt, die auf Grund der Messung einer sehr großen Anzahl von Zähnen aufgestellt wurde, lassen sich wohl für die einzelnen Zahnarten Mittelwerte angeben; die Schwankungen zwischen den maximalen und minimalen Werten sind aber recht erheblich und stehen bei einzelnen Zahngattungen, z. B. dem oberen Caninus oder dem 1. unt. Prämolaren fast in dem Verhältnis von 2 zu 1. Um von einer Größenanomalie sprechen zu können, wird ebenso wichtig wie der absolute, zahlenmäßig auszudrückende Größenwert eines Zahnes seine relative Größe sein, im Verhältnis zu dem Kiefer, dem er entstammt. Sehr stark und lang ausgebildete Zahnwurzeln werden immer ihrer Extraktion einen bedeutenden Widerstand entgegensetzen. Eventuell dabei eintretende unglückliche Folgen werden sich aber in schwererer Weise zeigen, wenn der Kiefer, in dem die Wurzeln standen, klein ausgebildet ist. Es werden unter diesem Gesichtspunkte auch Wurzeln, die, außerhalb des Mundes betrachtet, nicht besonders auffallend groß oder klein erscheinen, doch als Größenanomalien anzusprechen sein. Noch wichtiger als das Verhältnis Zahn zu Kiefer ist das Verhältnis Kronen- zu Wurzelgröße. Wurzelfrakturen beim Extraktionsversuch sind oft genug dadurch zu erklären, daß der Operateur, aus der Kronengröße die Wurzellänge falsch beurteilend, unrichtige Luxationsbewegungen vornahm. Besonders großen bezw. kleinen Kronen entsprechen meist auch große bezw. kleine Wurzeln, eine Regel, welche sich jedoch viele Ausnahmen gefallen lassen muß. In den Verhältnissen von Krone zu Wurzel herrschen viel bedeutendere Schwankungen, wie bei den absoluten Größenschwankungen der ganzen Zähne.

Als Ursachen zur Ausbildung von Größenanomalien der Zahnwurzel (ganzen Zähne) sind anzusprechen: 1. Vererbung, 2. die Tätigkeit der inkretorischen Drüsen und 3. chronische krankhafte Prozesse an der Zahnwurzel.

1. Vererbung.

Schon Walkhoff hat betont und nachgewiesen, daß oft von einem Elternteile die großen Zähne, von dem andern die kleinen Kiefer und umgekehrt vererbt werden. Eine deutliche Bestätigung findet diese Ansicht durch die Beschreibung eines Falles von „wurzellosen Zähnen“ durch Dr. Ballschmidt. In einer sonst gesunden Familie fanden sich bei 6 von 7 Geschwistern im Alter von 15 bis 27 Jahren die Wurzeln sämtlicher Zähne, soweit sie überhaupt angelegt waren oder noch nicht verloren gegangen waren, nur ganz rudimentär entwickelt. Die Anamnese ergab, daß der Mutter der Kinder, sowie dem Großvater mütterlicherseits ebenfalls „die Zähne frühzeitig ausgefallen seien“, daß also ähnliche Verhältnisse vorgelegen haben müssen. Ballschmidt faßt seine Ansicht über diesen Fall zusammen:

„Eine erblich fixierte, gleichzeitig alle den Zahnkeim zusammensetzenden Grundgewebe treffende Tendenz im Sinne gesteigerter oder verminderter Zellvermehrung der Epithelleiste bedingte Plus- und Minusvariation der Zahnform, die bis zu einer Vermehrung bezw. Verminderung der Zahl der Zähne führen kann.“

Eine ähnliche Beobachtung machte ich selbst gelegentlich der Extraktion von Wurzeln bei einem Patienten Ernst Tr., 24 Jahre.

Seine Zahnreihe bot folgendes Bild:

i. D.	– r r r – ″ r r r ″	– = kariös
	8 7 6 5 4 3 2 1 / 1 3 4 5 6 7	″ = tief zerstört
	7 6 5 4 3 2 1 / 1 2 3 4 5 6 7	r = Wurzelrest
	– r r – – – – – – r r r	

Außer dieser offensichtlichen Kariesdisposition und dem Fehlen des 1. o. 2. (von dem der Patient behauptet, daß er gelegentlich der Extraktion des entsprechenden Milchzahnes zerstört worden wäre (?)), zeigte sich bei der Extraktion (der mit ″ u. r bezeichneten Zähne), daß die Wurzeln durchweg anormal klein ausgebildet waren. An der Abb. Nr. 4 u. 52 ist dies am 1. o. 1. demonstriert. Anamnestisch

ergab sich, daß die starke Kariesdisposition auch bei der Großmutter mütterlicherseits, der Mutter und den Geschwistern in Erscheinung getreten war, die gleichfalls sehr schlechte Zähne hätten. Eine verstorbene Schwester des Patienten habe bereits mit 20 Jahren ein Gebiß tragen müssen. Die Erblichkeit der mangelhaften Ausbildung der Zähne (schlechte Verkalkung, Kariesdisposition) erscheint hier genügend erwiesen. Einen Zusammenhang zwischen der Wurzelverkümmerung und der Kariesempfänglichkeit des Gebisses des Ernst Tr. halte ich auch für sicher. Als direkte Ursache möchte ich die ererbte Unterfunktion der Drüsen mit innerer Sekretion (nach neueren Theorien: allgemeine Zellsekretion) ansprechen.

2. Innere Sekretion.

Kranz und Biedl haben an Tierversuchen nachgewiesen, daß verminderte Tätigkeit vor allem der Thyreoidea und Hypophyse verringertes Wachstum und schnell fortschreitende kariöse Zerstörung der Zähne zur Folge haben. Port-Euler berichtet über einen Fall von linksseitiger Akromegalie (Hypophyse) bei einem Mann in den 20 er Jahren. An dem Riesenwuchs hatten auch die Zähne teilgenommen (Canini rechts 0,8, links 1,15 cm, Molaren 1,15 : 1,35 und 1 : 1,2). Da die Größe der Zähne schon vor dem Durchbruch abgeschlossen ist, muß bei den Zähnen der Riesenwuchs schon vor dem 12. Jahre stattgefunden haben. An den Gesichtsknochen ist er auch in dieser Zeit bemerkt worden, er hat aber erst in den 20 er Jahren rascher zugenommen."

3. Als dritte Ursache zu abnormaler Größenveränderung der Zahnwurzel sind chronische Wurzelhauterkrankungen (Wurzelresorption und Zementhypertrophie) zu nennen, die aber noch mehr die Form wie die Größe verändern und deshalb später besprochen werden sollen.

Vom chirurgischen Standpunkte nahezu bedeutungslos sind die Fälle von Wurzelverkümmerung. Schwierigkeiten

können sich allenfalls im Unterkiefer, in der Molarengegend bieten, wenn kleine, tiefzerstörte Wurzelreste zu entfernen sind, denen wegen der dicken, wenig nachgiebigen Knochenbettung oft genug schwer beizukommen ist. Dagegen stellen abnorm große Wurzeln, auch wenn sie für die Extraktionsinstrumente gut zugänglich sind, an den Operateur in gleich großem Maße Anforderungen an Geschicklichkeit, Vorsicht und Kraft. Welche Ausmaße Wurzeln u. U. erreichen können, zeigen Abbildungen im Handbuch von Scheff (o. Caninus 42 mm und Molar 32 mm [Krone 10 mm]), Preiswerk und Willigers Chirurgie für Z. Einige große Exemplare aus der Sammlung des Bresl. Zahnärztlichen Institutes zeigen Abbildungen 1, 2, 3. Die Weisheitszähne zeigen, wie in jeder Richtung, so auch hinsichtlich der Größe, die verschiedensten Abweichungen in der Wurzelbildung. Oft genug finden wir, daß die M_3 der beiden Kieferseiten sich in der Größenentwicklung überhaupt nicht entsprechen, wie es bei den anderen Zähnen doch fast immer der Fall ist. Fälle abnorm großer Wurzeln des Weisheitszahnes sind jedoch selten.

Die Extraktion der Schneidezähne mit abnorm großen Wurzeln birgt außer der Gefahr der tiefen Wurzelfraktur noch die Möglichkeit des Abbruches des sie bedeckenden labialen Teile des proc. alveol. Hohe Wurzelfrakturen bei o. 1. sind deshalb unangenehm, weil die Entfernung der Wurzelenden einmal die Gefahr der Perforation des Nasenbodens bietet und außerdem kaum ohne Verlust von Teilen der vorderen Alveolarwand vor sich gehen kann. Denn die zur Entfernung tiefzerstörter Wurzeln der Schneidezähne konstruierte Wurzelschraube, ein wenig wirksames Instrument, dürfte in solchen Fällen meist versagen. Der Abbruch größerer Knochenpartien des vorderen proc. alveol. wird auch durch zu brüskes Luxieren bewirkt. Die frakturierten Knochenstücke heilen aus, wenn die Verbindung mit dem Periost und den Ernährungsbahnen des Kiefers erhalten bleibt. Immer wird sich die Fraktur der vorderen Knochenwand, insbesondere des limbus alveol. auch bei schonend-

stem Vorgehen nicht vermeiden lassen; wo sie aber im Bereich der Frontzähne nur aus dem Bestreben heraus bewirkt wird, den Extraktionsvorgang möglichst zu beschleunigen, ist sie geradezu als fehlerhaft anzusprechen. Der Zahnarzt soll bei der Entfernung eines Zahnes schon auf den zu treffenden Ersatz bedacht sein. Knochendefekte im Frontzahnbereich aber sind durch einen kosmetisch wie hygienisch gleichermaßen einwandfreien Brückenersatz kaum zu decken.

Möglichst hohe Zangenadaption, langsames, vorsichtiges Luxieren und Rotieren, wobei dem Knochen Zeit gelassen wird, nachzugeben, dürfte auch in Fällen abnorm großer Wurzelbildung bei den oberen Frontzähnen meist ein gutes Extraktionsresultat ergeben. Für die oberen zweiten Incisivi sind Komplikationen mit dem Nasenhöhlenboden kaum zu befürchten. Scheff beschreibt allerdings zwei Fälle, wo durch die Extraktion des Incisivus II und des oberen Caninus das Antrum eröffnet wurde. Diese Fälle stehen jedoch so vereinzelt da, daß sie praktisch wenig Bedeutung haben. Beim o. 2. Incis. ist die Gefahr des Alveolarabbruches wie der hohen Wurzelfraktur gesteigert, da die seitlich komprimierte Wurzel nur eine palatinal-labiale Luxationsbewegung, aber keine Rotationsbewegung zuläßt. Der o. Caninus, mit der normaliter längsten Wurzel des ganzen Gebisses kann in extremen Fällen die Extraktion zu einer Kraftleistung stempeln, die aber mit genügender Vorsicht und Geduld ausgeführt, wohl immer glatt verlaufen kann, wenn nicht Formabweichungen oder zu tiefgehende Zerstörungen der Wurzel vorliegen. Bei der Entfernung der Wurzelreste oberer Eck- und Schneidezähne kann leicht eine andere Komplikation eintreten. Wie bekannt, haben diese Wurzeln an der Spitze oft nur eine papierdünne, mitunter usurierte, knöcherne Bedeckung. Bei dem Extraktionsversuch durchbrechen sie diese unter dem Druck der falsch ansetzenden Instrumente und werden unter der Schleimhaut der fossa canina hochgeschoben. Durch Palpation ist ihre Lage aber meist zu ermitteln und ihre Entfernung bereitet

dann auch keine besonderen Schwierigkeiten. Die eben geschilderten anatomischen Verhältnisse der regio apikalis der 6 Frontzähne lassen aber in den Fällen, in denen ein Extraktionsversuch mit einer hohen Wurzelfraktur endete, folgendes Vorgehen angezeigt erscheinen: Aufklappung der Schleimhaut, wie sie bei der Wurzelspitzenresektion üblich ist, Schaffung eines ausreichenden Zuganges zur Wurzelspitze durch ihre knöcherne Decke und Hineindrücken der meist schon gelockert sitzenden Wurzelspitze mit Hebelinstrumenten in die leere Alveole, aus der sie mit einer Pinzette leicht entnommen werden kann, oder auch Entfernung durch die chirurgisch geschaffene Öffnung; danach Zurückklappen der Schleimhaut und Nahtlegung. Dadurch wird der Alveolarkamm geschont, was für den zu treffenden Zahnersatz meist sehr wichtig ist. Am schwierigsten dürfte sich bei abnormer Wurzellänge die Extraktion der o. Prämolaren, besonders der ersten Prämolaren, gestalten. Der Alveolarkamm, der in der Gegend der Frontzähne am schmalsten, sich nach den Molaren zu verbreitert, umfaßt hier mit ziemlich großen Knochenmassen eine verhältnismäßig schwache Wurzel. Zudem entspricht bei den häufig geteilten Wurzeln ihr Umfang meist durchaus nicht der Längenausbildung. Hohe Frakturen werden daher bei ihrer Extraktion mit am häufigsten vorkommen können. Bei zweiwurzligen Exemplaren neigt vor allem die palatinale Wurzel zum Bruch. Richtiges, möglichst hohes Adaptieren der Zange, sehr vorsichtiges Luxieren, das auch in palatinaler Richtung soweit möglich zu erfolgen hat, nötigenfalls Öffnen und erneutes Hochführen des Zangenmauls an der Wurzel sind erforderlich, um die Extraktion gut zu Ende führen zu können. Die Gefahr der Antrumsöffnung durch die Wurzeln der o. 4 und 5 besteht zwar, ist aber nicht allzu hoch zu bewerten. Handelt es sich aber um die Entfernung bei der Extraktion zurückgebliebener Wurzelreste, so ist es doch erforderlich, durch ein Röntgenbild sich über die Lagebeziehungen zur Kieferhöhle zu unterrichten, um unliebsamen Komplikationen ausweichen zu können. Am ehesten

wird die Perforation des Antrumbodens bei der Extraktion der o. M_I und o. M_{II} vorkommen können (durch die bukkalen Wurzeln). Sehr lang ausgebildete Wurzeln dieser beiden Zähne ragen mit den Spitzen oft ins Antrum hinein, nur von einer dünnen Knochenspange und Schleimhaut, oft nur durch die Schleimhautbedeckung gegen die Kieferhöhle abgegrenzt. Ist nun gar diese Bedeckung der regio apicalis durch periodontische Granulationen usuriert (meist handelt es sich ja bei der Extraktion um wurzelkranke Zähne), dann ist eine Eröffnung des Antrums sehr leicht möglich. Alltäglich sind diese Vorfälle jedoch nicht. Über die Häufigkeit der Antrumsöffnung als Folge von Zahnextraktionen schreibt Körner, daß er in zwei Jahren 5 Fälle beobachtet hat. Diese waren durch die abnorm angen Wurzeln des M^I in 4 Fällen und des M^{II} in einem Falle hervorgerufen. Die Gefahr der Perforation des Antrumbodens wächst aber sehr, wenn es sich darum handelt, beim Extraktionsversuch hochfrakturierte Wurzelreste aus den Alveolen herauszuholen. Diese können sehr leicht unter dem Druck der Instrumente ins Antrum gelangen, von wo sie nach breiter Eröffnung der facialen Kieferhöhlenwandung entfernt werden müssen, sollen nicht Kieferhöhlenerkrankungen die unausbleibliche Folge sein. Aber auch bei glattvollzogener Extraktion tut man gut, sich zu überzeugen, daß keine Kommunikation zur Kieferhöhle geschaffen wurde. Dies geschieht am einfachsten dadurch, daß man durch digitale Kompression die Nasenöffnungen des Patienten verschließt und diesen Luft durch die Nase ausstoßen heißt. Der Luftstrom wird sich, falls eine Perforation von der Extraktionswunde zum Antrum vorliegt, durch diese einen Ausweg suchen und sich durch blutigen Schaum am Alveolarrand äußern. In solchen Fällen ist oberflächlich Tamponade der Alveole mit Jodoformgaze oder ähnlichem etwa 4 Tage und jedenfalls so lange, bis sich die Perforationsöffnung geschlossen hat, angezeigt, um die Kiefernhöhle vor Infektion zu schützen. Ganz falsch wäre es aber, mit irgendwelchen Instrumenten den Alveolargrund

auf Perforation prüfen zu wollen. Die Hauptschwierigkeiten bei der Extraktion langwurzliger ob. Molaren beruhen jedenfalls nicht in der Möglichkeit einer unerwünschten Antrumsöffnung, sondern sie zeigen sich in der erschwerten Luxation, bei der es oft genug zu größeren Abbrüchen des proc. alveol. kommt, besonders in dem Momente, in dem der Zahn nach außen umgelegt wird und ferner in den leicht vorkommenden Wurzelfrakturen. Da es aber wohl immer gelingen wird, mit einer bajonettförmigen Wurzelzange zunächst ein oder zwei Wurzeln zu entfernen (zweckmäßig sucht man zunächst die Palatinale und Distale zusammenzufassen), und danach die dritte Wurzel zu extrahieren, so sind diese Fälle nicht allzu schwer zu nehmen. Hohe Wurzelfrakturen dagegen sind zur Vermeidung einer Antrumseröffnung erst nach Anfertigung eines Röntgenbildes, event. durch Meißelung anzugehen. Sehr oft werden bei o. Molaren mit dem entfernten Zahn kleine Knochenteile mitkommen. Das ist jedoch bedeutungslos. Größere Knocheninfraktionen, die in das Gebiet der Nachbarzähne reichen, können, falls Infektion eintritt, zu Wurzelhauterkrankungen und Verlust der Nachbarzähne und zu Knochenentzündungen führen, wenn nicht für geeignete Wund- und Mundpflege nach der Extraktion gesorgt wird. Stärkere Blutung und Schwellung der umgebenden Weichteile sind oft durch sie verursacht. Man beugt dem durch Tamponade und äußeren leichten Druckverband vor. Bestrahlungen mit der Solluxlampe erscheinen hier besonders angebracht, um den Heilungsprozeß zu fördern und Nachschmerzen zu verhüten. Beim oberen Weisheitszahn ereignet es sich zuweilen, daß ein Teil der tuberositas maxillaris angebrochen wird. Dieser ist dann aus der Schleimhaut zu lösen und zu entfernen, die Wunde zu tamponieren oder zu vernähen, um einer Knocheninfektion vorzubeugen. Einen recht eigenartig interessanten Vorfall bei dem mißlungenen Versuch der Extratkion eines 1. o. Weisheitszahnes teilt Dr. Peter (Wien) mit: Die Tuberositas wurde zertrümmert und der Zahn verschwand in der fossa pterygo-

palatina, wobei auch das Antrum eröffnet wurde. Der Zahn wurde in situ (wohl in der fossa pterygo-palatina, Anm. d. Verfassers) gelassen. Störungen sind bisher nicht erfolgt.

Im Unterkiefer werden die Schneidezähne auch bei abnorm großer Wurzelausbildung keine besonderen Schwierigkeiten bieten, sofern man die für jede Extraktion geltenden Regeln hinsichtlich Zangenadaption, Luxation und Fixierung des Kiefers beachtet. Abnorm lange Wurzelbildungen kommen bei diesen Zähnen sehr selten zur Beobachtung, Wurzelfrakturen in ihrem Bereich sind relativ leicht anzugehen. Schwieriger sind schon die Verhältnisse beim unteren Eckzahn. Nach Mühlreiter sind für diesen folgende Werte angegeben:

	Totallänge	Kronenlänge
Mittlerer Wert	25,4 mm	11,4 mm
Maximale Größe	34,0 mm	14,5 mm

Das würde, normlae Zahnproportionen vorausgesetzt, im Maximum eine Wurzellänge von 19,5 mm ergeben. In Scheffs Handbuch sind einige diese Größen noch übertreffende Canini abgebildet. Es liegt auf der Hand, daß solche Eckzähne einer Extraktion energischen Widerstand entgegensetzen können. Bei ungenügender Fixierung des Unterkiefers und sehr brüsken Luxationsbewegungen ist die Möglichkeit einer Kieferluxation gegeben, die bei der Extraktion der weiter distalwärts gelegenen Zähne verstärkt ist. Bei den unteren Prämolaren, die zuweilen erheblich lang ausgebildete Wurzeln zeigen, werden die Wurzelfrakturen, insbesondere die tiefen Wurzelfrakturen an Bedeutung gewinnen; denn eine zu ihrer Entfernung notwendig werdende Meißelung kann wegen der Nähe des for. mentale und durch Verletzung des nerv. mentalis sehr unerwünschte Komplikationen erfahren. Auch bei glatt von statten gegangener Extraktion können sich sehr üble Zufälle ereignen in Form von starken Blutungen und Nervenverletzungen, die durch die nahen Lagebeziehungen der langen Prämolaren-Wurzel zum nerv. und der art. mand. verursacht wurden. Einen

außergewöhnlichen Fall, wo der Mandibularkanal durch eine Prämolarenwurzel führte, bilde ich unter Fig. 35 ab. Der Zahn entstammt der Sammlung des Breslauer Zahnärztlichen Universitäts-Institutes. Bedeutend schwieriger gestalten sich die Verhältnisse bei der Extraktion langwurzliger unterer Molaren, besonders des ersten Molaris, der zu den größtmöglichen Zähnen des menschlichen Gebisses gehört. Mühlreiter gibt als maximale Länge für diesen Zahn 26,0 mm an; bei Scheff finden wir aber sogar ein Exemplar von 32 mm abgebildet. Die Luxation gestaltet sich, abgesehen von der mächtigen Wurzelausbildung, schwer durch die natürliche Distal-Abweichung der Wurzelspitze und vor allem durch die starke Knochenmasse, in die der Zahn eingebettet liegt, und die außer durch eine mächtige Corticalis noch durch die besonderen Versteifungen des Unterkiefers, die l. mylohyoidea und obliqua int. und externa unnachgiebig werden. Besonders bei kräftigen Männern der Landbevölkerung werden Extraktionen unterer Molaren sich schwierig gestalten. Die Luxation, die viel Kraft erfordert, kann nur sehr langsam, event. mit Unterbrechungen und erneutem Adaptieren der Zange eingeleitet werden; dabei darf der Operateur aber nicht das feine Gefühl verlieren, das ihm die Seite des geringsten Widerstandes anzeigt. Oft wird der Zahn leichter lingual umzulegen sein. Wird die Luxation nicht mit genügender Geduld und Schonung ausgeführt, so sind unangenehme Komplikationen die Folge. Die relativ geringste ist die Wurzelfraktur, der sich aber nicht immer gut beikommen läßt, wegen der starken Knochenmassen des corpus mandibulae und wegen der mitunter schwer zugänglichen Lage im Munde, besonders dann, wenn als Folge von Wurzelhauterkrankungen sich Weichteilschwellungen und Kieferklemme eingestellt haben. Luxation des Kiefergelenks gelegentlich der Extraktionen unterer Molaren sind ziemlich selten. Wenn diese auch relativ leicht zu beheben sind, so beunruhigen sie doch den Patienten stark und bringen ihm allerlei Unannehmlichkeiten, wie das Tragen einer Kinnschleuder und oft eine

bleibende Zerrung des Bandapaprates, die sich in habitueller Luxation, Gelenkschmerzen bei starker Kautätigkeit äußern, alles Momente, die nicht geeignet sind, das Vertrauen des Patienten zu dem behandelnden Zahnarzt zu festigen oder gar auf andere Patienten zu übertragen. Bruch des Unterkiefers wird sich meist bei durch Tuberkulose, Osteomalazie oder Geschwülsten geschaffener Disposition einstellen, kann aber auch bei abnorm großer Wurzelbildung vorkommen, ohne daß dem Operateur eine Schuld nachgewiesen werden könnte. Die Fälle einer Totalfraktur des Unterkiefers sind glücklicherweise recht selten. Gelegentlich der Entfernung einzelner, großer Molarenwurzeln mit dem Geisfuß sind Unterkieferfrakturen nahe der Medianlinie zustande gekommen dadurch, daß der Stoß zu heftig geführt wurde, so daß der Kiefer eine zu plötzliche und starke Durchbiegung erfuhr, durch die der Bruch zustande kam. Hier ist die Ursache also weniger in der Beschaffenheit der Wurzel, wie in dem falschen Vorgehen des Operateurs zu suchen. Unangenehme Folgezustände nach Extraktionen sehr langwurzliger unterer Molaren sind starke Blutungen aus der Tiefe der Alveole. Diese sind so zu erklären, daß die Arterie, die zur Blutversorgung der Pulpa durch das for. apicale eintritt, von diesen bis zu ihrer Abzweigung von der art. mandib. nur einen sehr kurzen Verlauf hat. Sie wird bei der Extraktion u. U. ganz nahe an dieser Abzweigungsstelle abgerissen. Je näher aber die Durchtrennung der Zahnarterie an der art. mandib. erfolgt, je größer also das Gefäßlumen an der Zerreißungsstelle ist, um so stärker und schwerer stillbar wird die Blutung sein. Häufig haben wir es bei der Extraktion der u. Molaren mit einer Verletzung der art. mandib. selbst zu tun, hervorgerufen durch abnorme anatomische Verhältnisse. Die spongiöse Knochenlage zwischen Alveole und Unterkieferkanal, die normaliter ½ bis 1 cm dick ist, kann bei sehr langer Wurzelbildung fehlen, und eine Extraktion kann eine Arterienverletzung bewirken. Nach Holländer treten stärkere Nachblutungen meist nach der Extrak-

tion von M_{II} und M_{III} auf, was Scheff bestätigt. Nach seiner Schilderung reichen die Wurzelspitzen der 2. und 3. unteren Molaren oft durch die unten geöffnete Alveole direkt bis zu den Weichteilen des Kanals, der gegen diese Alveole zu dann auch geöffnet ist. Die Wurzeln reichen dann in den Kanal hinein. Scheff bestätigt auf Grund sorgfältiger anatomischer Studien die Beobachtungen von Stenger, Holländer und Zuckerkandl. Am M_I sind diese Verhältnisse noch nicht, bei M_{II} sehr selten, dagegen ziemlich häufig bei M_{III} beobachtet worden. Daraus resultieren nun sehr heftige Blutungen, die in einzelnen Fällen trotz der Tamponade einen letalen Ausgang haben. So sind von Papilland, Zander, Niemeyer, Wawra, Delèstre, Jourdain, Johann Lànyi mehrere Fälle letaler Blutungen nach Extraktionen u. Molaren beschrieben worden. Ist die art. mandib. selbst zerrissen, so charakterisiert sich das schon durch die Art der Blutung. Das Blut wird entsprechend den Kontraktionen des linken Ventrikels stoßweise herausgespritzt. Eine derartige Blutung muß chirurgisch durch Unterbindung angegangen werden. Am einfachsten ist diese nach Tandler im Gebiet der art. carotis ext. am ligamentum stylo-mandibulare zu bewerkstelligen. In gleicher Weise wie die art. mandib. wird auch der mit ihr seinen Verlauf nehmende nerv. mandib. Schädigungen erfahren können. Scheff berichtet über einen Fall, wo durch Extraktion eines u. Molaren der nerv. mandib. gequetscht wurde, wodurch heftige neuralgische Schmerzen entstanden. Einen eigenartigen Fall teilt J. B. Parfitt mit, der die Perforation eines zweiten u. Molaren durch den nerv. mandib. betrifft. Nach Extraktion des Zahnes in Narkose wurde eine anästhetische Zone im Bereich des linken nerv. mandib. festgestellt. Die Wurzeln zeigen in distomedialer Richtung je ein Loch, durch die der Nerv. hindurchgetreten ist und bei der Extraktion abgerissen wurde. Ob den Nerv Dentin oder Zement umgab, ist nicht festgestellt.

Für den dritten u. Molaren gilt hinsichtlich der Zangenadaption und Luxation entsprechend den schwierigen ana-

tomischen Verhältnissen im verstärkten Maße dasselbe, was über M_{I} und M_{II} gesagt wurde, sofern er auch seiner Lagerung nach die normale distale Verlängerung der Molarenreihe bildet.

Bestimmte Anhaltspunkte, ob ein zu extrahierender Zahn durch seine Wurzelgröße Schwierigkeiten machen wird, gibt es natürlich nicht. Immerhin wird man häufig gewisse Andeutungen finden. Kräftige Menschen mit starken Kiefern pflegen auch große, festsitzende Zahnwurzeln zu haben. Bei großen Kronen dürfen wir im allgemeinen auf entsprechende Wurzelbildung schließen. Häufig erzählt uns der Patient, daß bei einer früheren Extraktion ein Zahn sehr fest gesessen habe („verwachsen" gewesen sei) oder er berichtet von seinem Vater dergleichen. Da gerade hinsichtlich der Größe die Wurzelentwicklung im ganzen Gebiß sich einigermaßen zu entsprechen pflegt, was in der Ätiologie der Größenanomalien begründet ist, können uns solche Äußerungen der Patienten auch einen Fingerzeig geben. Sollten sich unsere aus der Inspektion und den Patientenäußerungen gezogenen Schlüsse auf besondere Wurzelgröße als irrig erweisen, so wird das doch nie zum Schaden der Operation ausschlagen. Im übrigen wird derjenige, der an jede, auch einfach erscheinende Extraktion so vorsichtig und umsichtig herangeht, als handle es sich um eine Anomalie, sich am besten vor unliebsamen Überraschungen schützen.

Bei den Anomalien der Zahl in der Bildung der Wurzeln, Überzahl und Unterzahl, wird die letztere weit häufiger zur Beobachtung gelangen. Die Entstehung der Wurzelunterzahl ist in mehrfacher Hinsicht möglich:

1. Entwicklungshemmung: Die Zahnpapille erfährt keine Verästelung, so daß nur eine große Wurzel mit einer einfachen Pulpakammer (einem Wurzelkanal) gebildet wird. Das beobachten wir oft genug an ob. 1. Prämolaren, die normaliter 2 Pulpenkanäle und 2 Wurzelendigungen bilden, bei unteren Molaren, bei denen häufig an Stelle der beiden mesialen Kanäle nur ein event. ver-

breiterter Kanal zu finden ist, und ganz besonders bei den Weisheitszähnen.

2. Verschmelzung: Es ist keine vollständige Trennung der Wurzel erfolgt, es sind wohl getrennte Pulpenkanäle vorhanden, aber im übrigen ist Dentin mit Dentin verschmolzen.

3. Verwachsung: Die Wurzeln sind vollkommen getrennt angelegt und verkalkt und später durch Zementauflagerung verwachsen. Dieser Zustand ist meist die Folge einer Reizung auf das Perizementum, und derartige Fälle von Unterzahl sollen in einem gesonderten Abschnitt „Verwachsungen und Verschmelzungen" behandelt werden.

4. Resorption: Die normal entwickelte Wurzel eines bleibenden Zahnes ist durch irgendwelche Ursache der Resorption anheimgefallen. Auch diese Fälle werden später besprochen.

Wenn wir von solchen extremen Fällen, wie der unter „wurzellose Zähne" beschriebene absehen, werden wir Unterzahl der Wurzel nur an den an und für sich mehrwurzligen Zähnen, an den Molaren finden. Denn den oberen 1. Prämolaren finden wir in 30% der Fälle einwurzlig ausgebildet. Dieser hohe Hundertsatz erlaubt uns nicht mehr von einer Anomalie zu sprechen, wenn er einwurzlig auftritt. Zwei Wurzeln (an Stelle von drei Wurzeln) sehen wir am 1. oberen Molaren häufiger als beim zweiten. Es verschmilzt dann in typischer Form immer die äußere hintere (disto-bukkale) und die innere Wurzel in eins. Am häufigsten wird Unterzahl bei den oberen Weisheitszähnen gefunden. Mitunter deuten Furchungen oder mehrere Spitzen am oberen M_{III} auf ursprünglich zahlenmäßig größere Wurzelanlage hin. Zweiwurzligkeit, ganz oder unvollkommen ausgebildet, ist hier häufig zu sehen; oft ist nur eine einheitliche mit einem Kanal versehene Wurzel zu finden. Einwurzligkeit kommt bei allen unteren Molaren vor, bei M_I und M_{II} meist als Wurzelverwachsung. Bei M_{III} sind die unter 1 und 2 an-

gegebenen Ursachen öfter an der anomalen Bildung schuld. Wir finden dann meist nur eine konische Wurzel. Einige Fälle von Wurzelunterzahl bilde ich unter Fig. 34 (durch Verschmelzung zweier Zahnanlagen entstanden) und Fig. 6, 7, 38, 39, 41 (Verwachsung) ab.

Hinsichtlich der Extraktion ist zu bemerken, daß die Wurzelunterzahl, die häufig noch mit einer gewissen Wurzelverkümmerung gemeinsam auftritt (sofern es sich um Fälle handelt, deren Ätiologie unter 1 und 2 fällt) keine Erschwerung, eher eine Erleichterung bedeutet. Die richtige Zangenapplikation freilich wird mitunter Schwierigkeiten ergeben, Wurzeln, wie in Fig. 34, 38, 41 pflegen auch recht fest im Kiefer zu stecken, aber eine Wurzelfraktur wird sich deshalb kaum ereignen. Sollten sich trotz sorgfältiger Luxationsbewegungen Abbrüche am limbus alveol. nicht vermeiden lassen, so hat das für den Heilungsverlauf auch keine Bedeutung. Schwierig sind nur die Fälle, wo tiefgehende Zerstörungen den Ansatz der gebräuchlichsten Extraktionsinstrumente (Zangen oder Hebel) nicht zulassen und eine Meißelung notwendig wird.

Die Wurzelüberzahl finden wir bei allen Zahngattungen des Gebisses. Normalerweise ist der erste obere Prämolar in 70 % der Fälle nach Parreidt) und die unteren Molaren zweiwurzelig, die oberen Molaren dreiwurzelig, alle übrigen Zähne einwurzelig ausgebildet. Abweichungen von der Norm im Sinne einer Vermehrung der Wurzelzahl wird naturgemäß bei den komplizierteren Zahntypen, vor allem bei den Molaren am ehesten zu finden sein. Aber auch bei den einwurzeligen Zähnen finden wir eine Wurzelzweiteilung durch seitliche Längsfurchen vorgezeichnet. Diese Längsfurchen kommen mitunter bei den oberen seitlichen Incisiven und bei den Caninen, besonders bei den unteren vor, so daß die letzteren im Querschnitt platt erscheinen. Die oberen Prämolaren besitzen in der Tiefe wechselhafte Furchungen, entsprechend der Spaltung ihrer Wurzelspitzen. Im Gegensatz dazu sind die unteren Prämolaren

selten gefurcht, sondern meist glatt. Bei ihnen ist eine (Furchung und) Spaltung der Wurzeln sehr selten.

Die Molaren, die entsprechend ihrer großen Kaufläche und größeren Inanspruchnahme beim Kauakt mehrwurzelig sind, zeigen die Wangenwurzeln fast stets beiderseitig gefurcht. Bei M^I setzt sich die Längsfurche, die die beiden Zungenhöker scheidet, fast ausnahmslos über die palatinale Kronenfläche und ohne Unterbrechung noch über die Gaumenwurzel fort, sehr oft bis zu deren Spitze. M^{II} ist kleiner als M^I. Ist er dreihökerig, so ist die palatinale Wurzel auch nicht gefurcht. M^{III} ist der Urtyp der Variabilität auch hinsichtlich der Zahl seiner Wurzeln, die von der Kronenbildung nicht abhängig ist. Das gilt fast in gleicher Weise von seinem Antagonisten. Denken wir uns die erwähnten Längsfurchen weiter ausgebildet, so kommen wir zur Mehrwurzeligkeit, die entsprechend den mehr oder weniger ausgeprägten Furchungen der Zahnwurzeln bei den einzelnen Zahntypen auch mehr oder weniger häufig zur Beobachtung gelangt, und sich in allen Stadien von der nur angedeuteten Wurzelteilung in zwei Spitzen bis zur vollständigen Entwicklung zweier, bezw. mehrerer Wurzeln an Stelle einer Wurzel präsentiert. Die Auffassung, daß Wurzelüberzahl entwicklungsgeschichtlich zu erklären sei, die Partsch vertritt, ist die natürlichste und wird in den meisten vorkommenden Fällen Geltung haben, sei es nun, daß die Anomalie durch weitere Ausbildung der an den Wurzeln angelegten Seitenfurchen durch teilweise Absprengung oder Abschnürung eines Teiles des Zahnkeimes, oder durch Verschmelzung mit überzähligen Zahnanlagen zustande gekommen ist. Zuckerkandl hält als Ursache der überzähligen Zahnwurzeln entweder die Verschmelzung mehrerer Zahnanlagen, oder eine Art Überproduktion, gibt aber zu, daß es nicht möglich sein wird, für diese Annahme einen sicheren Beweis zu erbringen. Der Mehrwurzeligkeit bei den Frontzähnen wird aber auch vom phylogenetischen Standpunkt viel Beachtung geschenkt. Ohne auf die interessanten, zum Teil sich in der Auffassung

entgegenstehenden Darlegungen der einzelnen Autoren näher eingehen zu wollen, ist hervorzuheben, daß sie, ob Anhänger der Konkreszenztheorie, wie Adloff oder der Differenzierungstheorie, wie Treuenfels, gemeinsam in der Wurzelüberzahl der Front- und Backzähne atavistische Merkmale erblicken.

Im Milchgebiß kommen Fälle von Wurzelüberzahl, wie überhaupt von Wurzelanomalien äußerst selten zur Beobachtung. Busch beobachtete sie nur an den zweiten oberen Milchmolaren. Er hat 11 Fälle gesammelt, „in denen der 2. obere Milchmolar statt seiner normalen 3 Wurzeln 4 deutlich ausgeprägte zeigte". Außer der von Busch erwähnten Überzahl beschreibt v. Metnitz einen oberen Milchzahn mit gespaltener, bezw. 2 Wurzeln. Auch bei Baume sind unregelmäßige Milcheckzähne angeführt, darunter einige mit dreiteiliger Wurzel. In chirurgischer Beziehung sind solche Fälle bedeutungslos.

Im bleibenden Gebiß dokumentiert sich die Wurzelüberzahl bei den ersten oberen Schneidezähnen sehr selten. Eine stärkere Längsfurchung deutet auf eine Teilung, oder es findet sich eine kleine Appendixwurzel. Leichter ist beim I^2 Wurzelteilung zu finden. Bei den unteren Incisiven kommt Wurzelüberzahl fast nie vor. Der von Mühlreiter erwähnte untere Incisivus mit zwei freiendigenden Spitzen ist eine große Seltenheit. Die oberen Eckzähne zeigen sehr selten Wurzelteilung. Einige Fälle mehrwurzeliger oberer Schneide- und Eckzähne sind jedoch in der Literatur erwähnt bei Adloff, Albrecht, Brunsmann, Linderer, Mühlreiter, Steinel, Ton, desgleichen entsprechende Anomalien im Unterkiefer, die an den Schneidezähnen noch seltener als im Oberkiefer, an den Eckzähnen im stärkeren Maße zur Beobachtung kommen. Bei Zuckerkandl ist sogar ein dreiwurzeliger unterer Caninus abgebildet. Da diese Anomalien nie besonders starke Wurzelausbildung zeigen, können sie auch keine erheblichen Extraktionsschwierigkeiten bereiten. Bei den oberen 1. Prämolaren wurden schon dreispitzige Formen zutage gefördert. Beim Antagonisten ist Wurzelteilung noch nicht beobachtet

worden. Zweiwurzelige 2. obere Prämolaren sind ziemlich selten; doch hatte ich in einem Jahre Gelegenheit, drei Fälle dieser Art zu sehen. Der letzte Fall wies eine vollkommenere Ausbildung von zwei kräftigen Wurzeln auf, die bedeutend stärker entwickelt waren als die des gleichzeitig extrahierten zweiwurzeligen 1. Prämolaren. Läuft die Wurzel in zwei feine Spitzen aus, dann liegen für die Extraktion die Verhältnisse ungefähr wie normalerweise beim P^{I}: Die Wurzelteilung beim unteren 2. Backzahn gibt Parreidt mit etwa 2% an. Brunsmann erwähnt sogar einen dreiwurzeligen P_{II}.

Bei den Molaren, die von Haus aus eine viel kompliziertere Bildung aufweisen, als die Front- und Backzähne, wird Überzahl der Wurzeln ungleich häufiger beobachtet. Und zwar neigen die 2. Molaren mehr als die ersten, in noch stärkerem Grade die dritten Molaren zu derartigen Unregelmäßigkeiten. Busch hat 6 obere erste, 10 obere zweite und 71 obere dritte Molaren mit 4 Wurzeln gesammelt. Fünfwurzelige Molaren kommen selten und fast nie an ersten Molaren vor. Einen fünfwurzeligen oberen M^{III} bekam ich in Brünn zu sehen. Ähnliche Schwankungen zeigen die Wurzeln der unteren Molaren. Nach Carabelli findet man oft an ersten Mahlzähnen, höchst selten an den zweiten, eine 3. Ansatzwurzel, welche meist rundlich ist und immer nach einwärts gegen die große Mundhöhle stößt. Durch diese Wurzel erhält der untere Molare eine, mit einem oberen regelmäßig geformten Mahlzahn etwas ähnliche Gestalt; allein, da die Appendixwurzel des unteren Mahlzahnes immer von dem obersten Teile des inneren Randes der hinteren Wurzel ausgeht, wodurch sie das Aussehen hat, als wäre sie bloß durch eine Spalte von dieser getrennt, so kann ein solcher Zahn auch nicht so leicht mit einem oberen verwechselt werden, dessen runde Wurzel in der Mitte des Zahnhalses entspringt. Der letzte Fall eines dreiwurzeligen unteren 2. Molaren begegnete mir am 18. April 1925 in Erfurt bei einer ca. 35 jährigen Dame. Die mesiale Wurzel war etwa von der Hälfte ihrer Gesamtlänge an in

zwei schlanke, ziemlich stark gekrümmte, selbständig ausgebildete Wurzeln geteilt. Auch die distale Wurzel zeigte starke distale Abweichungen der Spitze. Bei der Extraktion brach die Spitze der mesiobukkalen Wurzel ab, konnte aber leicht entfernt werden. Bei diesem Fall entsprach die Wurzelteilung genau der normalen Kanalanlage, deren jeder eine selbständige Wurzel besaß. Die Spitzen der mesialen Wurzeln näherten sich auch sehr stark. Busch sammelte dreiwurzelige M_I 258, M_{II} 15, M_{III} 23; 4wurzelige M_I fand er nie, M_{II} 5, M_{III} 4, und einen 5wurzeligen M_{III}. Einen fünfwurzeligen 2. unteren Molaren beschreibt mir Herr Zahnarzt Kirchniawy, den er im August 1923 in Kattowitz extrahierte und desen Wurzeln getrennt werden mußten. Der Zahn wies ein distales und mesiales Wurzelpaar auf, die 5. Wurzel stand lingual. Ein fünfwurzeliger unterer M_{III}, den ein mir bekannter tschechischer Zahnarzt im September 1924 an der Prager Universitäts-Zahnklinik extrahierte, wurde mir in Brünn gezeigt. Die Wurzeln waren ziemlich klein, zierlich und etwas gewunden. Ihre Anordnung entsprach etwa dem von Kirchniawy mitgeteilten Fall. Die Extraktion war ziemlich schwierig und ergab Fraktur der distalen Wurzelendigungen. Die mesialen Wurzeln waren etwas stärker entwickelt, die 5. Wurzel sehr klein und schwach. Bei den fünfwurzeligen Zähnen entspricht die 5 Wurzel der Appendixwurzel der dreiwurzeligen Anomalien, die beiden Wurzelpaare sind durch Spaltung der mesialen und distalen Wurzel, die ja schon in der Furchung und Kanalentwicklung oft genug angedeutet ist, zustande gekommen. Zu der Frage, ob dreiwurzelige untere Molaren paarig auftreten, antwortet Busch, daß bei 12 von ihm gesammelten Fällen in 8 Fällen beide erste Molaren dreiwurzelig waren. Er meint, daß man aber deshalb in überzähligen Wurzeln nicht den Anfang zur Bildung neuer Zähne erblicken dürfe, da überzählige Zähne meist im Bereich der Frontzähne auftreten, wo Wurzelüberzahl so selten ist. Dagegen will er Schmelzperlen, die sich häufig an oberen Molaren finden, in Beziehung zu über-

zähligen Wurzeln bringen, da er selbst 14 vierwurzelige Molaren beobachtet hat, die gleichzeitig Schmelzperlen besaßen. Dieser nicht zufällige Befund spricht auch für die Partschsche Auffasung, nämlich, daß Wurzelüberzahl entwicklungsgeschichtlich zu erklären ist. Für die Extraktion können sich durch die Wurzelüberzahl einige Schwierigkeiten ergeben. Die Zangen sind auf die normale Zahnform eingestellt, werden also in solchen Fällen nicht immer gut zu applizieren sein. Das gilt noch mehr für die drei- und fünfwurzeligen Molaren des Unterkiefers als für den Oberkiefer. Stellt sich bei der Adaption heraus, daß die Zange seitlich abgleitet (meist ist es die linguale Backe, die mesial oder distal ausweicht), dann ist es zweckmäßig, gleich zu einer anderen Zange zu greifen, die nicht so scharf konstruiert ist, am besten zu einer Resektionszange, die nach Durchtrennung des limb. alveol. am Zahn einen sicheren Halt findet. Bevor man Gewißheit des unverrückbaren Sitzens des Zangenmauls hat, mit der Luxation beginnen zu wollen, ist ein Fehler, der besonders im Unterkiefer leicht zur Zahn- und Wurzelfraktur führen kann. Die Luxation selbst ist bei Wurzelüberzahl häufig auch erschwert; denn trotz geringerer Größenentwicklung schaffen die vermehrten Wurzeln dem Zahne auf verbreiterter Basis einen festen Halt, wie ihn unter Umständen 3 bezw. 2 normale Wurzeln geben. Bedeutend ist jedoch dieser Unterschied nicht. Die Gefahr der Wurzelfraktur besteht deshalb, weil die an Zahl vermehrten Wurzeln meist, wie zum Ausgleich, eine Verminderung ihrer Größen- und Stärkenentwicklung zeigen und zudem auch von Formveränderungen betroffen sind. Im Oberkiefer ist der Knochen meist derartig nachgiebig, daß eine Wurzelfraktur kaum zu befürchten ist. Im Unterkiefer wird sie aber nicht immer zu vermeiden sein, wie es auch die hier erwähnten Fälle eines fünfwurzeligen unteren 2. Molaren (Einzelentfernung der Wurzeln) und des fünfwurzeligen unteren 3. Molaren (Abbruch der distalen Wurzelspitzen) zeigen. Erwähnt muß noch werden, daß das Suchen von frak-

turierten, im Kiefer zurückgebliebenen Wurzelresten auch dadurch erschwert wird, daß durch die veränderte anatomische Lagerung der Wurzeln im Knochen und ihre geringe Größenausbildung die Möglichkeit, einen nicht vermuteten Rest zu übersehen und in situ zu lassen, verstärkt ist. Da indessen Wurzelüberzahl relativ selten vorkommt und die Größenausbildung der Wurzeln meist einer glatten Extraktion förderlich ist, hat diese Anomalie für die Entfernung der Zähne nur geringfügige Bedeutung.

Ungleich wichtiger für den praktisch tätigen Zahnarzt ist sowohl für die konservierende Behandlung der Zähne, wie für die Extraktion die Kenntnis der 3. großen Gruppe, der „Anomalien der F o r m", unter der die übrigen vielfachen Möglichkeiten von Abweichungen zusammengefaßt werden sollen, die im Vorhergehenden noch nicht berücksichtigt wurden. Es bedarf keiner Hervorhebung, daß sich zwischen den, für die Disposition gewählten drei Hauptgruppen von Wurzelanomalien engste Berührungspunkte und Übergänge finden, daß jede Anomalie fast immer auch eine Abweichung von der Normalform vorstellt, und daß diese Einteilung der Abnormitäten, die nur das Charatkeristikum der einzelnen Anomalien angibt, unvollkommen sein muß.

Als ätiologische Momente, die zur Bildung von anomalen Wurzelformen führen, kommen außer den unserer Erkenntnis noch unzugänglichen Ursachen wiederum in Frage: erbliche Momente, äußere und innere Wachstumsstörungen, sowie krankhafte Prozesse an der Wurzel oder deren nächster Umgebung. Die Gestaltsveränderungen ergeben sich aus Krümmungen, Knickungen, korkzieherartigen Windungen und Drehungen, aus Wurzelspreizungen und mannigfaltigen Verwachsungen, aus apikalen Verjüngungen und Verdickungen. Die geringfügigsten Krümmungen, die wir vielleicht schon als anomal bezeichnen können, bestehen in einer verstärkten Ausbildung des Wurzelmerkmals. „Das Wurzelmerkmal erkennt man, wenn man auf der Kaufläche oder -kante eines Zahnes eine Senkrechte errichtet. Man kann dann fast stets feststellen,

daß die Achse der Wurzel einen Winkel mit der Senkrechten bildet und zwar weicht die Wurzelspitze nach der distalen Seite ab. Die Wurzel ist gegen den hinteren Zahn geneigt.“ (Nach Wetzel.) Diese distale Abweichung von der Senkrechten, die am Ende durch eine verstärkte separate Abbiegung noch mehr betont wird, tritt umso stärker hervor, je weiter der Zahn im Zahnbogen von der Mittellinie seinen Platz hat. Wurzelkrümmungen niederen Grades beschränken sich auf eine schwache, bogenförmige Krümmung, jene höheren Grades zeigen einen stufenförmigen Absatz oder eine scharfmarkierte Ablenkung von der Zahnachse. Häufig kommen an Wurzelspitzen Knickungen vor, und zwar einfache hakenförmige und doppelte, „posthornartige“. Sie erweisen sich sehr hinderlich bei der Wurzelbehandlung oder bei der Extraktion und dem rédressement forcé. (Nach Steinel.) Grund zur Krümmung ist wahrscheinlich Anpassung der Wurzel an den gegebenen Raum. Das gilt vor allem für spiralige Windungen. Zu schärferen Knickungen und Drehungen können auch äußere Momente Veranlassung geben. Tomes weist auf eine besondere Bildungsanomalie hin, die er als Dilaceration bezeichnet und als eine gewaltsame Trennung der Kappe des entwickelten Zahnbeines von der Pulpa anspricht, in welcher die Entwicklung des Zahnbeines beständig fortschreitet. Die Dilaceration sei selbstverständlich das Resultat eines mechanischen Insultes. Er führt 2 Fälle an: bei dem einen, herrührend von dem Schlag eines Pferdes, wie den anderen von einem Falle, seien teilweise gebildete Zähne mit nekrotischen Knochen angestoßen worden. von Wunschheim bezeichnet diese Art der Abknickungen als Infraktion, welcher Ausdruck deshalb sehr treffend gewählt ist, weil es tatsächlich zu traumatischen Formveränderungen kommt, die am meisten denjenigen bei Infraktionen des Knochens gleichen. Aus von Wunschheims histologischen Untersuchungen ersieht man, daß wirklich eine partielle Kontinuitätstrennung vorlag in verschieden starkem Grade, was sich in der Stärke der Dislokation ausdrückt. Von

ganz geringfügigen Auseinanderweichungen des Dentins, die ohne Einschiebung eines als Kallus anzusprechenden Osteodentins zur Wiedervereinigung gelangen, bis zu beträchtlichen Auseinanderweichungen der Zahnsubstanz und Ausfüllung des Defektes durch neugebildeten Zement, Knochengewebe oder Dentin sehen wir alle Grade der Dislokation auftreten bis zu einem rechten Winkel. Es handelt sich um Heilungsvorgänge ähnlich wie bei einer heilenden Zahnfraktur, nur unter viel günstigeren Vorbedingungen. Das Bild der Infraktion finden wir nur bei den Frontzähnen, einschl. der Biskupidaten, was ebenfalls für ihre traumatische Veranlassung spricht. Die Molaren sind vor ihrem Durchbruch von einem breiten, knöchernen Bett umgeben, und infolge ihrer breiteren Basis weniger von solchen plötzlichen Gewalteinwirkungen (Stoß, Schlag, Fall) wie man sie bei der Infraktion annimmt, zu beeinflussen. Den ständigen kleinen, kaum beachteten Reizen, wie Abbeißen von Zwirnsfäden, Aufknacken von Obstkernen usw., wie sie Partsch für den Pulpentod intakter Zähne und Zystenbildung verantwortlich macht, möchte ich im kindlichen Alter auch für Wurzelabknickungen gewissen Einfluß zuschreiben; wenn auch vielleicht nur in dem Sinne, daß ungleiche Wachstumsreize etwa durch lokale Hyperämien oder Kontusionen auf die sich bildende Wurzel zur Auswirkung kommen. Noch einer Formabweichung sei hier gedacht, die mehr wissenschaftliches wie praktisches Interesse erweckt, der geheilten Wurzelfraktur. Sie hat mit der Infraktion die traumatische Ursache gemein. Den veränderten Umständen gemäß muß auch der Effekt des Traumas ein anderer sein, wird aber ähnliche Bilder erzeugen können. Das Trauma, das die Fraktur einer ausdentifizierten Wurzel herbeiführt, wird stärker sein müssen, als das eine Infraktion einer unverkalkten Wurzel veranlassende. Meist wirkt es so stark, daß die dadurch hervorgerufenen Komplikationen (Pulpitis, Periodontitis usw.) zum Verlust des Zahnes führen. Der Versuch, einen frakturierten Zahn zu heilen, wird meist von vornherein als aussichtslos aufge-

geben werden müssen, und auch in Fällen, wo man durch planmäßige Therapie frakturierte Zähne zur Ausheilung zu bringen sucht, weil die Komplikationen, die die Heilung unmöglich machen, noch nicht aufgetreten sind, gleicht die ganze Behandlung doch einem im Erfolge höchst unsicheren Experiment. In der Literatur sind jedoch Fälle beschrieben, in denen frakturierte Zähne teils ohne, teils mit therapeutischen Maßnahmen zur Ausheilung gelangten, z. B. von Dieck, Eichler, Herz, v. Müller, Sauer, Thomes, Vallentin, Williger und v. Wunschheim. Über den pathologisch-anatomischen Vorgang herrschen erhebliche Meinungsverschiedenheiten, und zwar im wesentlichen über die Frage der Callusbildung. Ich verweise statt genauerer Ausführung auf die hierauf bezügliche am Schluß der Arbeit angeführte Literatur. Vorbedingung für die Heilung scheint das Vorhandensein einer gesunden Pulpa zu sein. „Sie ist fähig zu vernarben, Ersatzdentin zu bilden und schließlich auch selbst eine Frakturheilung durch Callusbildung in Gemeinschaft mit dem Periodontium herbeizuführen.“ (Dr. Hugo Brasch.) Ein zur Ausheilung gelangter frakturierter Zahn weist immer auf als Charakteristika eine mehr oder minder große Dislokation der beiden Frakturenden und die entsprechend große Callusbildung. Die Dislokation, die sich ja nie über gewisse Grenzen hinaus bewegen wird, da ja sonst die Pulpa verletzt worden und die Heilung der Fraktur unmöglich gewesen wäre, kann nun in der seitlichen Verschiebung der Bruchstücke gegeneinander oder in der stumpfwinkligen Abweichung des einen Bruchendes von der normalen Längenachse der Wurzel in Erscheinung treten. Die Callusbildung richtet sich in ihrer Stärke nach dem Grade, in dem die Frakturenden auseinanderklaffen und vermag in den schweren Fällen einen ziemlich starken Wall um die Frakturstelle zu bilden. Entsprechend dem Calluswulste ist der Alveolarknochen resorbiert, so daß der Zahn an dieser Stelle in der Alveole verankert ist, wie etwa eine Füllung in einer Kavität durch einen „Haftschnitt“ gehalten wird. Die Dis-

lokation der beiden Bruchstücke mit der zur Wiedervereinigung gebildeten Callusmasse schaffen das Bild einer Formanomalie, die auch in chirurgischer Hinsicht Beachtung verdient. Abbildungen von geheilten Wurzelfrakturen zeigen Figur 19 und 20. von Wunschheim unterscheidet von der Infraktion die Wurzelknickung, die makroskopisch ganz ähnliche Bildungen zeigt. Diese Knickungen weisen aber keine Callusbildung auf und sind nach von Wunschheim durch Raummangel begründet.

Unter dem Titel „Formanomalie und Retention eines Zahnes, bedingt durch Trauma im Entwicklungsstadium" veröffentlicht in jüngster Zeit Dr. Schroeter (A.O.K. Elberfeld) ein schönes Beispiel einer Infraktion: Patientin Frl. K. beantragt Zahnersatz. Links oben 1 fehlt. Labial über der Lücke ist eine knochenharte Vorwölbung. Patientin hat sich mit 3½ Jahren durch einen Fall die Vorderzähne ausgebrochen. Die Wurzeln seien später ausgefallen. R. o. 1 erschien im 7. Jahre, l. o. 1 blieb aus. Ein Röntgenbild zeigte eine völlig normal gelagerte Wurzel, mit perspektivisch stark verkürztem Kronenteil, dessen untere Grenze mit dem Alveolarrand zusammenfällt." Es erfolgte nach Schleimhautaufklappung Entfernung des Zahnes mit der Zange, die leicht von statten ging. „Der extrahierte Zahn zeigte eine normal gebaute Krone mit den charakteristischen drei Höckerchen an der Schneidekante. Die Krone ist gegen die Wurzel rechtwinklig abgeknickt. An der labialen Fläche der Knickungslinie ist eine deutliche Stufe sichtbar, anscheinend der Ausdruck der hier stattgehabten Infraktion. Wir haben uns den Vorgang wohl so vorzustellen, daß beim berichteten Unfall die Wurzel des großen Milchschneidezahns in naso-palatinaler Richtung eingetrieben wurde, wobei sie die schon verkalkte Krone gegen die noch weiche Wurzel palatinal abknickte. In dieser Stellung wurde dann die Infraktion durch Callusbildung fixiert. . . . Die von Wunschheimsche Auffassung vom Raummangel kann hier nicht zur Geltung kommen, da sowohl das Röntgenbild, als die Inspektion in situ diese

Ätiologie ausschließen.“ Eine scharfwinklige Abknickung einer Eckzahnwurzelspitze, die ätiologisch auf Raummangel zurückzuführen ist, beobachtete ich bei dem halbretinierten, palatinal durchgebrochenen Eckzahn eines zirka 24 jährigen Patienten H. in Erfurt. Der Zahn ragte etwa mit dem obersten Kronendrittel in den scharfen Winkel, den l. o. 2 und l. o. 4 bildeten. Da ich bei dem perversen Zahn, dessen Entfernung der Patient wünschte, weil er die Zunge belästigte, eine Wurzeldifformität vermutete, ließ ich zunächst ein Röntgenbild anfertigen, das aber unscharf war und keine derartigen Schlüsse bestätigte. Es wurde nun versucht, den Zahn mit Hilfe des Beinschen Hebels zu entfernen. Der Patient war allerdings mit dem Gedanken vertraut gemacht, daß eventuell auch mit dem Meißel vorgegangen werden müßte. Der Zahn wurde mit dem Beinschen Hebel sehr ausgiebig luxiert, er ließ sich aber nicht aus der Alveole heben, in der er sich wie in einem Gelenk bewegen ließ. Der Versuch, ihn mit der Bajonettzange herauszuholen, mißglückte zunächst wiederholt, da die Zange zu wenig Halt fand und der Zahn immer wieder zurückschnellte. Schließlich gelang es doch, ihn mit der Zange durch eine halbe Umdrehung um seine Längsachse herauszuschrauben. Das Verhalten des Zahnes nach seiner Luxation ließ eine stärkere Wurzelabbiegung vermuten. Diese wurde auch nachträglich durch die Inspektion bestätigt. Die Wurzelspitze war etwa in 3 mm Länge in einem Winkel von zirka 60 Grad gegen die Längsachse des Zahnes abgebogen, welche Erscheinung durch den Raummangel genügend erklärt ist.

Da die geschützter gelegenen Molaren gerade so viele und auffällige Formabweichungen zeigen, müssen wir für die Mehrzahl der Fälle die Ursachen doch wohl im Zahnkeim und im Kieferknochen selbst suchen, also innere Einflüsse annehmen, und Raummangel ist hierbei an erster Stelle zu erwähnen. Denken wir uns den Fall, daß ein Individuum von einem Elternteil die großen Zähne, vom andern die kleinen Kiefer ererbt hat, dann muß die Wurzel,

die in ihrer Größe unabhängig von der Kiefergröße durch die Epithelscheide präformiert wird, notwendig Krümmungen und Windungen erfahren. Die an sich größten Zähne des Gebisses, Eckzähne und Molaren, werden solche Anomalien am meisten zeigen. Besonders bei sehr gedrängt stehenden Molaren finden wir häufig, daß die Wurzeln umeinander gedreht sind, oder sich gar zwischen und um Wurzeln von Nachbarzähnen lagern. Die Wahrnehmung, daß retinierte Zähne häufig so starke Windungen und Krümmungen aufweisen, bestätigt die Ansicht, daß die Raumverhältnisse große Einwirkungen auf die Wurzelform haben. Auch Wedl und Walkhoff halten Raummangel für die Hauptursachen von Wurzelkrümmungen. „Besonders sind es die bei lokalem und allgemeinem Platzmangel der Zahnreihen sich zeigenden Raumbeengungen für die Wurzelentwicklung, welche ganz abnorme Krümmungen und Abknickungen der Wurzel unter Umständen schon am Zahnhalse hervorrufen können.“ (Walkhoff.) Innere Wachstumsreize und -hemmungen sind als 3. ätiologisches Moment noch zu erwähnen. Wenn eine Zellgruppe der unverkalkten im Wachstum begriffenen Wurzel einen stärkeren Wachstumsreiz erfährt oder gehemmt wird, jedenfalls mit den allgemeinen Entwicklungsvorgängen nicht Schritt hält, dann muß daraus eine Krümmung oder Abbiegung von der Längsachse resultieren. Für viele Anomalien werden wir die Erklärung schuldig bleiben müssen, z. B. bei den Fällen, wo entgegen dem „Wurzelmerkmal“ die Wurzelspitzen der oberen Frontzähne nach vorn oder mesial gerichtet sind. Die große Zahl der Formabweichungen der Wurzeln mehrwurzeliger Zähne sind leicht verständlich aus dem komplizierten Bau; z. T. mögen sie eine phylogenetische Bedeutung haben, wie etwa die starken Wurzelspreizungen; durch diese gewinnt der Zahn jedoch eine ungleich festere Verankerung auf verbreiterter Basis ohne erheblichen Mehraufwand von Material. Teilweise sind die Formabweichungen wohl als Zeichen der Degeneration anzusehen wie beim Weisheitszahn, der ja in jeder Hinsicht außerordentlich inkonstant ist.

Wurzelkrümmungen kommen an allen Zähnen vor. Beim oberen medisalen Schneidezahn sind sie nicht allzu selten, freilich nicht in so hochgradigem Maße, wie die von Meierhofer (nach Mühlreiter) in Abbildung 7 seines Handbuches dargestellten Fälle, oder wie der unter Nr. 18 von mir abgebildete Zahn. Meist wird sich die Krümmung in einer stärkeren Ausbildung des Wurzelmerkmals zeigen oder auch als mesiale Abbiegung der Wurzelspitze präsentieren. Schon bei diesen relativ geringfügigen Abweichungen wird die Luxation erheblich erschwert sein; eine hohe Fraktur der Wurzelspitze ist dann unvermeidlich, wenn dieselbe scharf abgebogen ist und sehr dünn ausläuft. Zu der erhöhten Möglichkeit des Wurzelbruchs tritt die Gefahr, größere Teile des Alveolarfortsatzes zu frakturieren, wenn bedeutende Partien der Wurzel an der Krümmung teilnehmen. Die Entfernung von Zähnen, wie der in Nr. 18 abgebildete, ist durch eine unkomplizierte Extraktion nicht denkbar. Die Stellung der Krone und die Schwierigkeit bei der Zangenadaption werden uns die erste Warnung vor zu schnellem und sorglosem Vorgehen geben, und uns eventuell veranlassen, durch eine Röntgenaufnahme ausreichende Orientierung über die Wurzelverhältnisse zu suchen. Da, wo dem Praktiker die Möglichkeit zum Röntgen gegeben ist, wäre die Unterlassung in solchen Extraktionsfällen, die sich von vornherein als schwierig erweisen, eine Nachlässigkeit. Das vor der Extraktion angefertigte Röntgenbild wird die Entscheidung erleichtern, ob gleich durch Meißelung vorzugehen ist oder auch eine gewöhnliche Extraktion möglich erscheint. Sollte diese versucht werden und zu einer Wurzelfraktur führen, so orientiert uns der Film über die Lage des Bruchstückes im Kiefer. Das gilt für alle Zähne, insbesondere für die Frontzähne, wo bei der Extraktion gesetzte Knochendefekte aus kosmetischen Gründen schwerer ins Gewicht fallen wie etwa im Molarengebiet.

Beim I^2 besteht meist eine laterale Wurzelverbiegung, doch kann die Wurzel auch in toto medianwärts abgebogen

sein. Krümmungen und Knickungen kommen oft vor. Auch bei unteren Inzisiven sind sie nicht selten, aber nicht in so hohem Maße und Prozentsatze zu finden, wie bei den Antagonisten. Abweichungen von der normalerweise ziemlich geraden, in eine scharfe Spitze ausgezogenen mesialdistal etwas abgeplatteten Kegelform der oberen Eckzähne sind ein ziemlich gewöhnlicher Befund und korkzieherartige Windungen sind häufig, meist distalwärts, seltener mesial. Am wenigsten wird die faziale Umbiegung gefunden. Der untere Eckzahn zeigt häufig seitliche Wurzelumbiegungen. Erfordert die Extraktion der Eckzähne an sich schon ein gewisses Maß von Geschicklichkeit und Kraft, so ganz besonders in den geschilderten Fällen. Die Rotationsbewegung beim oberen Eckzahn wird in allen Fällen korkzieherartiger Wurzelkrümmungen manchmal ein Vorteil sein, indem der Zahn gleichsam ein Stück aus der Alveole herausgeschraubt wird. Häufig werden sich jedoch bei jeder Art von Luxationsbewegungen unüberwindliche Schwierigkeiten zeigen, die von vornherein die Benutzung des Meißels angezeigt erscheinen lassen, um Wurzel- wie Knochenfrakturen zu vermeiden.

Die Wurzelgestalt der Prämolaren zeigt längliche, in eine Spitze ausgezogene Formen mit Knickungen und Krümmungen sehr häufig, sowohl bei einwurzeligen wie bei zweiwurzeligen. Hohe Wurzelfrakturen sind bei der Extraktion dieser Zähne häufig und in solchen Fällen stärkere Abbiegungen nicht zu umgehen. Meist sind es aber ganz kleine Reste, die zurückbleiben, und wenn nicht endzündliche Vorgänge oder septische Prozesse ihre Entfernung gebieterisch fordern, ist es häufig vorzuziehen, sie im Kiefer zu belassen, um nicht größere Knochenmassen um geringer Ursachen willen bei einer von dem Patienten stets unangenehm empfundenen Ausmeißelung zu opfern und das Antrum zu gefährden. Vorbedingung für solches Verhalten ist natürlich, daß der zurückgebliebene Wurzelrest nur geringfügig ist, weder mit Zange noch Hebel vom Alveolareingang aus faßbar, und daß die Gefahr einer

Knochenentzündung durch den Wurzelrest nicht besteht. Solche kleine Frakturstücke heilen meist reaktionslos ein. Nachträgliche Resorption ist dabei beobachtet worden. Bei dem einzelnen Fall wird die Entscheidung für unser Verhalten durch die Abwägung von Nutzen, bezw. Gefährdung für den Patienten herbeigeführt werden müssen.

Bei den Molaren kommen die individuellen Schwankungen infolge ihrer Mehrwurzeligkeit noch viel sinnfälliger zum Ausdruck, wie bei den einwurzeligen Zähnen. Bezüglich der Abnormitäten der Wurzelgestalt der oberen 1. und 2. Molaren finden wir hier, kombiniert mit Verwachsungen, analoge Verbildungen, wie auch bei den einwurzeligen Zähnen. Nur ist hier entsprechend der erhöhten Wurzelzahl auch der Formenreichtum entsprechend größer. Speziell interessant sind die Fälle, wo die Wurzeln korkzieherartig ineinander geschmiegt sich kreuzen. Eine häufig vorkommende Eigentümlichkeit der oberen wie unteren Molarenwurzeln besteht darin, daß sie oft geradlinig oder nur schwach gekrümmt verlaufend, erst gegen Ende stärker gekrümmt, oder bis rechtwinklig umgeknickt sind. Dadurch nähern oder vereinigen sich die Spitzen der Wurzeln, welche letztere sodann eine mehr oder minder starke Knochenspange einschließen, die bei der Entfernung des Zahnes als Riegel wirkend, eine gewöhnliche Zahnextraktion erheblich erschweren oder sogar vereiteln kann. Die umgebogenen Wurzelenden können durch Zementwucherung völlig verwachsen". (Mayerhofer.) Vor allem diese zuletzt beschriebenen Dentbarré-Bildungen wirken bei einer Extraktion sehr erschwerend. Einen typischen dent barré, und zwar einen linken unteren Weisheitszahn, hatte ich Gelegenheit, am 24. März 1925 in Erfurt (Praxis Dr. Sieckel) zu extrahieren, und lasse ich kurz eine Beschreibung folgen:

Dem Patienten K., 28 jähriger Kaufmann, kräftig, gedrängt stehendes Gebiß, sollte der nur unvollkommen durchgebrochene links unten 8, der schon oft Beschwerden verursacht hatte, entfernt werden. Rechts unten 8 war voll

zum Durchbruch gekommen, da rechts unten 6 schon zeitig extrahiert worden war und dadurch für rechts unten 8 mehr Raum gegeben wurde, nachdem rechts unten 7 zum Teil in die Lücke des rechts unten 6 vorgewandert war. Nach sehr gut wirksamer Mandibular-Anästhesie mit Tutocain 1%, wurde links unten 8 mit dem Hebel nach Lécluse angegangen. Erst nach längerem Bemühen gelang es, den Zahn zu luxieren. Als die Luxation schon genügend groß erschien, der Zahn aber noch nicht aus der Alveole herauskam, wurde er mit einem seitlich abgebogenen Rabenschnabel gefaßt und vorwiegend nach innen weiter luxiert. Dabei brach die Krone am Zahnhals ab. Der Wurzelteil, der scheinbar lose in der gedehnten Alveole lag, wurde nach nochmaligem Eingehen mit dem Lécluse-Hebel verhältnismäßig leicht entfernt. Der Umstand, daß der Zahn trotz starker Lockerung nicht aus der Alveole weichen wollte, fand bei Betrachtung der Wurzel seine Erklärung. Die mesiale Wurzel verlief etwa senkrecht zur Kieferlängsachse, war etwa in der Hälfte ihrer Länge ziemlich genau rechtwinklig distal abgeknickt und traf die distale Wurzel, mit der sie eine Zementverwachsung einging, auch etwa in ihrer halben Länge. Die hintere Wurzel verlief geradlinig, mit der mesialen an der Bifurkationsstelle etwa einen halben rechten Winkel bildend. In dem so entstandenen Dreieck war eine starke Knochenspange eingeschlossen, die den Zahn in der Alveole festgehalten hat, bis sie teilweise bei dem Luxieren mit der Zange und vollständig bei der letzten Anwendung des Hebels durchtrennt wurde. Der Patient erhielt Tamponade, Bestrahlung mit der Solluxlampe, Blaufilter 35 Minuten, Verordnung von Spülung mit H_2O_2 und gegen Nachschmerzen Veramon, Wiederbestellung für den 25. März, an dem sich der Patient wieder vorstellte. Er zeigte geringe Schwellung, die Wunde sah gut aus, das subjektive Befinden war gut. Leicht einsetzende Schmerzen wurden mit 0,4 Veramon behoben. Am 24. März war nach seinen Angaben abends eine mäßig starke, etwa einstündige Blutung eingetreten, die von selbst zum Stehen kam. Es er-

folgte nun Tamponwechsel, erneute Solluxbestrahlung; die Weiterbehandlung bot nichts besonderes.

Die Nachblutung ist auf die Knochenfraktur (Abbruch der starken interradikuläen Knochenspange) zurückzuführen. Die Extraktion war durchaus nicht leicht und forderte, trotz absolut wirksamer Anästhesie, doch viel Geduld und Energie vom Patienten, der den Druck des Hebels bei der langdauernden Luxation sehr unangenehm empfand.

Nicht ganz so schwierig wie beim unteren Weisheitszahn gestalten sich die Verhältnisse bei den oberen Molaren und den 1. und 2. unteren Mahlzähnen, da diese leichter zugänglich sind und auch nicht in so wenig nachgiebige Knochenmassen eingelagert sind. Indessen können auch sie ganz bedeutende Schwierigkeiten bereiten. Sollten sich diese schon bei der Luxation zeigen, so ist es vorteilhaft, gleich von vornherein an eine Einzelentfernung der Wurzel zu gehen, indem man bei tiefzerstörten Zähnen mit einer geeigneten Zange event. etwas vom Alveolarrand resezierend zunächst eine Wurzel möglichst hoch und sicher faßt und dann die nächste, oder bei teilweise erhaltener Krone erst diese abzwickt oder abschneidet und danach an eine Trennung der Wurzeln an der Bifurkationsstelle geht, die man mit einem Fissuren-Bohrer oder eigens dazu konstruierten Zange bewerkstelligen kann. Wenn nicht starke Abknickungen vorliegen oder Verwachsungen der Wurzeln an ihren Enden, pflegt die Extraktion nach diesen vorbereitenden Maßnahmen gut und für den Patienten schonend von statten zu gehen, ohne daß sehr große Wunden gesetzt würden. Es bleiben natürlich auch noch Fälle übrig, wo trotzdem eine restlose Wurzelentfernung ohne Meißelung nicht gelingt, besonders bei starker Krümmung oder Knickung der Wurzeln. Die Schwierigkeiten sind dadurch verstärkt, daß die Kronenform, wie überhaupt die äußeren Verhältnisse auf die Anomalie nicht schließen lassen, und daß in den seltensten Fällen ein Röntgenbild vor der Extrak-

tion zur Verfügung stehen dürfte, das schon entsprechende Vorbereitungen für die Entfernung des Zahnes ermöglichte. Die so oft zitierte Duplizität der Fälle ließ mich am 25. März 1925 noch zwei weitere Wurzelanomalien und zwar gelegentlich einer Röntgenaufnahme entdecken. Bei einer 36 jähr. Dame, die mir am 24. März zur Behandlung überwiesen wurde, ließ ich von rechts unten 7 eine Röntgenaufnahme anfertigen, da der Zahn seit langem in hartnäckigster Weise einer Wurzelbehandlung trotzte und jede Behandlung mit periodontischen Reizen beantwortet wurde. Der Film zeigte, daß die Wurzel, in deren apikaler Gegend die Knochenstruktur leicht verschwommen und verdunkelt cshien, nach mäßiger Krümmung sich an ihrem Ende in ziemlich scharfer Biegung sehr näherten, während eine eigentliche Verwachsung nicht bestand. Für die Extraktion wäre also hier die Trennung und Einzelentfernung der Wurzeln das Gegebene. Beide unteren 1. Molaren sind vor einigen Jahren entfernt worden und haben dabei nach Schilderungen der Patientin große Schwierigkeiten gemacht. Wahrscheinlich lagen ähnliche Verhältnisse vor; eine andere Bildung zeigte der im Film noch gut sichtbare r. unt. 8. Er besitzt zwei kräftig entwickelte Wurzeln. Die mesiale ist leicht distalwärts gekrümmt, ohne etwas Auffälliges zu zeigen. Die distale dagegen ist etwa unterhalb des ersten Drittels ihrer Länge (vom Zahnhals gerechnet) scharfwinklig abgeknickt und verläuft dann fast parallel mit der oberen Knochenkontur, also gegen Ende sogar etwas aufwärts. Hier muß eine Extraktion mit jedem Instrument eine Fraktur zur Folge haben, und es ist ratsam, gleich von vornherein die distale Wurzel vom überdeckenden Knochen teilweise mit Meißel oder Knochenfräse freizulegen und dann erst an die Luxation und Entfernung des Zahnes zu gehen. Mayrhofer empfiehlt für einen diesem ganz entsprechenden Fall die Längsdurchschneidung der Wurzel mit einem feinen Fissurenbohrer, worauf meist die Entfernung der Stücke gelingen wird, ohne daß eine Meißelung nötig wird.

Die starke Divergenz der Wurzeln mehrwurzeliger Zähne ist eben so oft oder in noch stärkerem Maße als die Konvergenz die Veranlassung von Wurzelfrakturen bei der Extraktion und wird vorwiegend bei den oberen Molaren beobachtet, kommt jedoch auch nicht selten bei unteren Molaren vor. Sie erfordert infolge der Verankerung des Zahnes auf stark verbreiterter Basis viel Kraft beim Luxieren und wird auch zu Abbrüchen am Alveolarfortsatz und Lockerung der Nachbarzähne Veranlassung geben. Besonders bei schwächlichen Personen werden wir bei erschwerten Luxationsbewegungen feststellen können, daß der ganze benachbarte Teil des Alveolarfortsatzes mit den Nachbarzähnen in verkleinertem Maße den Luxationsbewegungen folgt. Diese Erscheinung ist immer als eine Warnung zu langsamem, vorsichtigstem Vorgehen zu betrachten, um den erwähnten unglücklichen Zufälligkeiten vorzubeugen. Öfter jedoch dürften Wurzelfrakturen, speziell an der palatinalen Wurzel, vorkommen, die auch in den Fällen häufig weitabstrebt, wenn die bukkalen Wurzeln leicht konvergent erscheinen. Die Wurzelfrakturen sind vor allem in den nicht seltenen Fällen zu erwarten, wo die schlanken, manchmal wellenartig doppelgeschlängelten Wurzeln (siehe Abbildung 21, 23, 25) an der Spitze eine besonders starke Abbiegung erfahren. Die Entfernung solcher Frakturstücke dürfte auch mit den gewöhnlichen Hebeln oft nicht zu erreichen sein. In diesem Falle empfiehlt Mayrhofer nach Schleimhautaufklappung und Abtragung eines Teiles des Alveolarrandes, die Wurzelstücke mit dem Krallenhebel anzugehen. Ferner kommt in Frage Ausbohrung der Wurzelspitze oder Umbohrung mit einem feinen Rosenbohrer und Herausholen mit dem von ihm angegebenen „Wurzelspitzenentwickler." Bevor man diese Maßnahmen ergreift, ist ein Röntgenbild unerläßlich.

Wurzelkrümmungen im Milchgebiß kommen an einwurzeligen Zähnen sehr selten zur Beobachtung. Mayrhofer erwähnt labialwärts verbogene Wurzelenden von Milch-

zähnen. Häufiger sind Verkrümmungen von Wurzeln der Milchmolaren, meist einhergehend mit Abnormitäten der Absatzverhältnisse der Wurzeln am Zahnhals. Oft sind die Wurzeln stark gespreizt, am Ende aber konvergent, die Krone des Ersatzzahnes zwischen sich fassend, was bei Extraktionen zum Verlust des bleibenden Zahnes führen kann. So beschreibt Oudet einen Fall, wo gelegentlich der Extraktion eines 2. unteren Milchmolaren bei einem 5½ jährigen Knaben die zwischen die Wurzeln geklemmte Krone des bleibenden Zahnes mitextrahiert wurde. Scheff jun. berichtet desgleichen von einem 6 jährigen Knaben von der Mitnahme der Krone des bleibenden Zahnes bei der Extraktion des 1. unteren 2. Milchmolaren, die leicht von statten ging. Die bei Scheff beigefügte Abbildung läßt auch hier konvergierende Wurzeln erkennen, die den permanenten Zahnkeim einklemmen. Die Komplikation der Entfernung des bleibenden Zahnkeimes gelegentlich der Extraktion von Milchzähnen kommt, abgesehen von den Fällen, die durch ungeschicktes Operieren verschuldet sind, nur vor: 1. bei Milchmolaren, wenn noch keine Resorption erfolgt ist, infolge Krankheit oder früher Jugend, 2. die Vereinigung erfolgt: a) durch Einklemmung, b) durch bindegewebige Verschmelzungen, 3. tritt sie meist beim 2. unteren Milchmolaren auf, 4. ist sie sehr selten. (Nach Niemeyer.) Die Extraktion eines Zahnkeimes dürfte m. E. fast immer den bleibenden Verlust des bleibenden Zahnes bedingen. Niebisch urteilt darüber allerdings günstiger. Er schreibt: „Sollte mitsamt dem Milchzahn der bleibende Zahn der Zange folgen, so ist doch in einem solchen Falle eine Replantation des Keimes möglich, insofern, als man einfach die kaum eine Minute das Tageslicht erblickt habende Zahnanlage in situ reponiert. Diese Replantation bietet gerade bei Kindern eine günstige Prognose, weil deren Zähne ein weites foramen apicale haben und das aus dem Knochenmark sich bildende Granulationsgewebe, welches nach Resorption von Zement und Dentin in die Wurzel des Zahnes hineinwuchert und nach Verknöcherung den Zahn festhält.“

Nach der Schilderung von Niebisch dürfte es sich wohl kaum um einen „Zahnkeim", sondern um den fast fertig gebildeten Ersatzzahn handeln. Dann dürfte eine Reposition gut gelingen. Ob der Zahn aber jemals in richtige Artikulationsstellung gelangt und dadurch voll funktionstüchtig wirkt, erscheint mir doch fraglich. Zum Glück kommen derartige Komplikationen bei genügender Vorsicht und richtiger Handhabung der geeigneten Instrumente so selten vor, daß sie keine erhöhte praktische Bedeutung erlangen können.

Die Formanomalien der Wurzeln, die lediglich durch anormales Zementwachstum erfolgen, bezeichnen wir als Zementhyperplasien. Sie gehören zu den am häufigsten beobachteten Anomalien und haben wegen der Bedeutung, die sie vereinzelt in klinischer (Neuralgien) und sehr oft in chirurgischer Hinsicht erlangen, eingehende Schilderung bei fast allen namhaften Autoren gefunden. So interessant es wäre, ihren eingehenden Darlegungen über Bau und Entstehung dieser Zementverbildungen in den Details zu folgen, muß ich mich im Rahmen dieser Arbeit darauf beschränken, nur das Wesentlichste darüber herauszugreifen.

Sie werden veranlaßt, 1. a) durch konstitutionelle Faktoren (Weil, physiologische Formen, Klasse a), b) fötale Mißbildungen des Zahnkeimes (Bödeker), (dafür spricht scheinbar auch die Verwachsung der Milchmolarenwurzeln), c) durch Schmelzperlen und aufgelöste Epithelzellenverbände (Gottlieb, Wien), 2. Erkrankung des Perizementums (Perizementitis chronica). Die letztere ist die für die weitaus meisten Fälle als die tatsächliche Ursache anzusehen. Die chronische Perizementitis zeigt fast nie klinisch wahrnehmbare Äußerungen; es sind allerdings auch Fälle beobachtet, wo die abnormen Zementmassen durch Druck auf die umgebenden Gewebe Neuralgien erzeugten. Ausgelöst wird die chronische Perizementitis durch anormale Kaudrucksverhältnisse (Über-, Unter- oder einseitige Belastung, Klammerdruck, Protesen, zu hohe Füllungen), Karies, Pul-

pitis chronica, Periodontitis; begünstigt wird sie durch Gicht, Syphilis, also Zustände, die Zirkulationsstörungen mit sich bringen.

Histologisch bestehen nach von Loos keine besonderen Unterschiede zwischen dem hypertrophischen und dem normalen Zement. In der Art der Zementablagerung unterscheidet Shimamine a) die idiopathische (einfache Form), mit glatter, diffuser Auflagerung, b) die kombinierte oder Resorptionsform, bei der resorptive und appositionelle Vorgänge Hand in Hand gehen, c) die (isolierte oder) Verwachsungsform, wo im Periodontium zunächst freie, kugelige Zementablagerungen auftreten, die allmählich untereinander und mit der Wurzel verwachsen.

„Bei der chronischen Perizementitis unterscheiden wir nach Partsch zwei Hauptformen: die eine Form stellt sich als mantelartig, die Wurzel in verschiedener Ausdehnung umhüllende, derbe Verdickung dar, aus der die Wurzelspitze mit ihrem Wurzelloch unverdickt hervorsieht (flächenhafte Form — Hyperostosen), bei der anderen mehrumschriebenen Form (Exostosen) erscheint die Wurzelspitze unförmig zu fast kugeliger Verdickung aufgetrieben, welche das Wurzelloch vollständig verdeckt und so der Wurzelspitze ein kugeliges Aussehen verleiht. Die Exostosen sind im allgemeinen die Vorwiegenden. Bei ihnen ist die Grenze zwischen normalen und pathologischem Zement deutlich erkennbar. Sie können auch an anderen Teilen der Wurzel als scharf begrenzte, flächenförmige, stachel- oder keulenförmige Auflagerungen auftreten. Zementhyperplasie findet sich sowohl bei einwurzeligen wie bei mehrwurzeligen Zähnen. Bei diesen bringen sie häufig die Verwachsung zweier oder aller Wurzeln zustande. In hochgradigsten Fällen werden auch Nachbarzähne mit einbezogen. Die eigenartigsten Gebilde können durch Verwachsung entstehen. In der Literatur, z. B. bei Scheff, Mayrhofer, Preiswerk, Williger, sind viele Fälle abgebildet und beschrieben. E. C. Nivard berichtet über einen neueren Fall, über einen Zahn eines 30 jährigen Kabylen, dessen Wurzeln so eigen-

artig verschmolzen waren, daß sich Kronen- und Wurzelteil sehr ähnelten. In der Revue Belge de Stomatologie 21 findet sich von Prof. Dr. Vonmosouenk die Beschreibung eines Falles von zahlreichen Hyperzementosen im Gebiß. Der 2. und 3. Molar sind in einem einzigen hyperzementotischen Block eingebettet. Verfasser führt die Hperzementose auf Zirkulationsstauung mit einer dauernden Reizwirkung zurück. Mit den Verwachsungen treten oft gleichzeitig Verschmelzungen der Wurzeln auf, weshalb diese Bildungsanomalie anschließend besprochen werden soll.

Die Verschmelzung bedeutet die direkte Verbindung des Dentins eines Zahnteiles mit dem Dentin eines anderen Zahnes oder Zahnteiles, kann also bei demselben (mehrwurzeligen) oder (seltener) bei benachbarten Zähnen auftreten. Die Verschmelzung erfolgt in einem Zeitpunkte, da die Zahnanlagen noch unverkalkt waren und kann Kronen- wie Wurzelteil der Zähne betreffen. Ätiologisch kommt außer konstitutionellen Faktoren hauptsächlich Raummangel in Frage, besonders in den Fällen, wo Zahnkeime, sei es durch Trauma oder falsche Anlage in ihrer Längswachstumsrichtung konvergieren. Es können nur solche Zahnteile verschmelzen, die gleichzeitige Verkalkung erfahren. So ist es zu erklären, daß Gebilde gefunden werden, wo von benachbarten Zahnkeimen, z. B. ein Kronen- und ein Wurzelteil verschmolzen sind. Busch unterscheidet 3 Möglichkeiten für das Zustandekommen von Verschmelzungen und Verwachsungen:

„1. Zwei verschieden angelegte Zähne verwachsen an ihren Wurzeln durch Zementhypertrophie (verwachsene Zähne, dentes concreti).

2. Zwei normale Zahnkeime sind z. Zt., als sie noch aus weichem Gewebe bestanden, miteinander vereinigt worden, woraus ein hartes Doppelgebilde entstand (verschmolzene Zähne oder dentes confusi).

3. Ein normaler und ein überzähliger Zahnkeim sind z. Zt., als sie noch weich waren, vereinigt worden (dentes geminati oder Zwillingszähne). — Bei diesen ist die Frage

nach den Ursachen nicht geklärt. Es kann sich handeln 1. um eine zufällige Überproduktion in der Anlage selbständiger Zahnkeime; 2. um Keime der ersten Zahnanlage, die durch chemische Einwirkung abgespalten, abgesprengt seien. 3. Endlich könnte es nicht eine bloße Zufälligkeit, sondern Atavismus sein, eine versuchte Rückkehr zu 44 Zähnen, um so eher, als überzählige Zähne besonders an solchen Stellen auftreten, wo beim menschlichen Gebiß eine Reduktion gegenüber dem Säugergebiß eingetreten ist."

Als erläuternde Abbildungen zu dem Abschnitt Verwachsungen und Verschmelzungen dienen Figuren 36, 37, 47.

Bei der Extraktion bringen die Zementhyperplasien oft erhebliche Schwierigkeiten. Eine Wurzelfraktur ist zwar kaum zu befürchten, da die Wurzeln durch die Zementauflagerung eine erhebliche Verstärkung erfahren. Aber diese Zähne sitzen sehr fest in ihrem Knochenfach und sind schwer zu luxieren. Schwierig ist oft schon eine sichere Applikation der Zange, besonders dann, wenn durch die Hypertrophie des Zements der größte Breitendurchmesser in die Gegend der Wurzelspitze verlegt ist und hier als kugelige Verdickung eine Verankerung bildet. Diese Schwierigkeit bot z. B. bei der Extraktion der in Fig. 46 abgebildete Fall des zweiwurzeligen 2. oberen Prämolaren. Das Zangenmaul, das der normalen Zahnform angepaßt ist, läßt in geschlossenem Zustand eine nach oben verbreiterte, keilförmige Lücke zwischen sich. Der normale Zahn wird also beim Zangenschluß unter dieser Keilwirkung förmlich in die Zange hineingetrieben werden. Anders in solchem Falle, wo die Konturen der Wurzel die umgekehrte Wirkung hervorrufen und die Zange nach oben abgleiten lassen. Erst unter großer Kraftaufwendung, wobei die Zange stark gegen den limbus alveolaris gepreßt war, gelang es, die Wurzel bukkal umzulegen. Sollte der Versuch, die Zange hinreichend fest zu adaptieren, wiederholt infolge der

anormalen Wurzelform mißlingen, dann empfiehlt es sich, mit Hilfe einer Resektionszange den obersten Knochensaum des Zahnfaches mitzufassen und so einen sicheren Halt zu gewinnen. Aber auch diese Maßnahme ist erfolglos, wenn größere Exostosen an der Wurzelspitze den Zahn in der Alveole festhalten. Sind diese, wie es meist der Fall ist, kugelig, dann wird sich der Zahn zwar auch dann nicht ohne weiteres entfernen lassen wenn er bereits stark luxiert ist; durch langsames Vorgehen beim Luxieren, das dem Knochen genügend Zeit zur Dehnung läßt und öfteren Versuch zwischendurch, den Zahn herauszuziehen, wird die Mehrzahl solcher Fälle eine glatte Extraktion ermöglichen. Unvorsichtiges Luxieren führt zu Knochenabbrüchen am Alveolarfortsatz. Selbst bei sachgemäßem Vorgehen werden sich Frakturen mehr oder minder großer Partien des proc. alveol., nicht immer vermeiden lassen, speziell bei Hyperplasien der kombinierten oder Resorptionsform, wo häufig Teile der Alveolenwand fest an der entfernten Wurzel haften bleiben und gleichsam mit ihr verwachsen erscheinen. Überhaupt gehören Frakturen verschiedenster Ausdehnung im Bereiche des Alveolarfortsatzes und des Kiefers zu den häufigsten Extraktionskomplikationen, die bei den Zementhyperplasien auftreten. Ihre Bedeutung ist von ihrer Ausdehnung abhängig. Die Verwachsung von Wurzeln desselben Zahnes wird meist die Luxation sehr erschweren. Die Schwierigkeiten, die soeben geschildert wurden, werden sich hierbei hauptsächlich dann zeigen, wenn die Wurzeln ursprünglich gespreizt waren und keine bloße Zementverwachsung vorliegt, so daß sich Gebilde ergeben, wie etwa Abbildung 40 zeigt. Hier ist die Ausmeißelung des Zahnes indiziert. In der Mehrzahl der Fälle besteht bei Wurzelverwachsung auch gleichzeitig eine Wurzelverschmelzung. Der Wurzelteil des Zahnes präsentiert sich also mehr keilförmig, nach unten verjüngt (Abbildungen 41, 42). Die Extraktion ist in derartigen, nicht seltenen Fällen bei vorsichtiger Luxation, die allerdings auch häufig erhebliche Kraft beansprucht, nicht mit be-

sonderen Schwierigkeiten verbunden. Anders, wenn Verwachsung und Verschmelzung der Wurzeln benachbarter Zähne vorliegt. Hier wird die Luxation fast unmöglich, oder der benachbarte Zahn folgt genau den Luxationsbewegungen. Diese Erscheinung, daß der Alveolarfortsatz und die Nachbarzähne an der Luxationsbewegung teilnehmen, braucht aber nicht unbedingt für eine derartige Mißbildung zu sprechen. Sie tritt auch auf bei großem Engstand der Zähne oder überhaupt bei schlecht verkalktem, weichem Knochen; ich habe sie vor allem bei schwächlichen, blutarmen, weiblichen Patienten gefunden, ohne daß deren Zahnwurzeln abnorme Bildungen gezeigt hätten. Immer wird sie uns aber zu äußerst vorsichtigem Vorgehen mahnen wegen der Gefahr des Bruches des Kieferfortsatzes, besonders im spongiösen Oberkiefer. Zeigt der zur Extraktion bestimmte Zahn keine Neigung, sich in seiner Alveole zu lockern, dann ist hier das Röntgenbild nötig, um uns über die Wurzelverhältnisse zu informieren. Liegt eine Wurzelverwachsung benachbarter Zähne vor, so ist die Ausmeißelung unerläßlich. Das gilt erst recht für solche Gebilde, wie sie Fig. 43, 44, 49 darstellen.

Scheinbar dieselben Ursachen, die in dem einen Falle eine Zementhyperplasie hervorrufen und als die wir ganz allgemein Zirkulationsstörungen im Paradentium ansprechen können, führen auch zu dem entgegengesetzten Krankheitsbild, der Resorption an Zahnwurzeln, die in verschiedener Graduierung nur eine oder mehrere Wurzelspitzen, sogar die gesamte Wurzel betreffen kann und die ihren Ausgang in den meisten Fällen von der Wurzelspitze, aber auch nicht selten von einer anderen beliebigen Stelle der Wurzel nimmt. Die Wurzelresorption betrachten wir als physiologische Notwendigkeit im Verlaufe der zweiten Dentition an den Milchzähnen. Ausgelöst durch den Druck des zum Durchbruch strebenden Ersatzzahnes wird sie hauptsächlich von der Pulpa des Milchzahnes bewirkt, die sich in ein Resorptionsorgan verwandelt. Mitwirkend ist

dabei das Periodontium beteiligt. Daher sehen wir, daß Milchzähne mit frühabgestorbener Pulpa nur ungenügende Wurzelresorption beim Zahnwechsel zeigen, kann aber gänzlich frei davon gefunden werden. Bei der pathologischen Wurzelresorption scheint allerdings nie die Mitwirkung der Pulpa des betroffenen Zahnes vorzukommen. Ganz ausgeschlossen ist sie da, wo die Resorption nicht am Apex dentis, sondern an einer davon entfernten Stelle der Wurzel einsetzt. Hier geht die Resorption oft soweit, daß sie die Pulpa freilegt und eine auf hämotogenem Wege erzeugte Pulpitis uns zur Entdeckung der krankhaften Vorgänge führt. Der Druck eines Nachbarzahnes gibt meist die Veranlassung zur Resorption. Daher finden wie sie bei retinierten Zähnen, oder an den Wurzeln normalstehender Zähne durch retinierte, dagegen anrückende Zähne ausgelöst. Hierzu verweise ich auf die Röntgenbilder Nr. 40 und 43 in Williger's „zahnärztlicher Chirurgie", die „starke Resorption eines retinierten oberen Eckzahnes" und Resorption an einem 2. unteren Prämolaren und 1. Molaren durch einen halbretinierten überzähligen Prämolaren zeigen. Williger schreibt hierzu: „Aus noch nicht genügend erforschten Gründen fallen sie (die retinierten Zähne, Anm. d. Verf.) zuweilen einem Resorptionsprozesse anheim (Fig. 40). Infolge davon kommt es in einzelnen Fällen zu Pulpitis und auch zu entzündlichen Erkrankungen ihrer Umgebung, wodurch schwere Neuralgien auftreten können . . . . .

Sehr merkwürdig ist der Umstand, daß an den halbretinierten Zähnen selbst oder an ihren Nachbarzähnen Resorptionen vorkommen. Sie werden durch Granulationen verursacht, welche in der Tiefe vermutlich durch Eindringen von Fremdkörpern (Speiseteilen) in die ungünstig geformten Zwischenräume entstehen. Wohlgemerkt, es handelt sich in solchen Fällen zuweilen um Resorption, nicht um Karies, obwohl diese selbstverständlich häufiger ist. Die Resorption kann die Eröffnung der Pulpakammer mit Folgeerscheinungen bewirken und zum

unaufhaltsamen Verlust brauchbarer Zähne führen. Fig. 43 zeigt einen Fall, in welchem durch eine von einem lingual stehenden halbretinierten überzähligen unteren Prämolaren ausgehende Resorption der zweite Prämolar und der erste Molar von unten her vernichtet waren, daß sie entfernt werden mußten."

Eine hiervon verschiedene Ursache zeigt ein von Dr. Baer beschriebener Fall. Es handelt sich um einen 3. oberen Molaren bei bestehender atrophia alveol. senilis, wo zwei Wurzeln fast bis auf den Zahnhals resorbiert waren, während die 3. schon Resorptionserscheinungen zeigte. Das Zahnfleisch in der Umgebung war schwammig. Die Pulpa wurde erst pulpitisch, dann nekrotisch durch Infektion von der Spitze aus durch das schwammige Zahnfleisch. Die Entfernung des Zahnes erfolgte wegen Periostitis."

In chirurgischer Beziehung haben die hier beschriebenen Wurzelresorptionen wohl nur insofern Bedeutung, als die durch sie hervorgerufenen klinischen Erscheinungen (pulpit. Schmerzen, Entzündungen usw.) zur Extraktion Veranlassung geben können. Die Extraktion teilweise resorbierter Wurzeln ist durch die Resorption unter Umständen erleichtert. Durch die Resorption kann event. eine Wurzelspitzenfraktur auf den ersten Blick vorgetäuscht werden. Eine genauere Betrachtung der Wurzel und des Operationsfeldes klärt aber den Irrtum bald auf. Erschwerung der Extraktion bieten aber die Fälle, die uns das Bild der knöchernen Verwachsungen des Zahnes zeigen. Wie uns der Vorgang bei der resorptiven Form der Hyperzementose zeigt, gehen destruierende und regenerative Prozesse Hand in Hand. Erfolgte die Regeneration hierbei in einer Knochenneubildung, so wird die „knöcherne Verwachsung" des Zahnes durch Wurzelresorption + Knochenneubildung erzeugt. Es ist eine Scheinverwachsung und kann sowohl in einer (scheinbaren) Vereinigung des Knochens mit dem Zement, wie, in Fällen stärkerer Resorption, mit dem

Dentin selbst bestehen. Scheff beschreibt das Zustandekommen der Verwachsung folgendermaßen:

„Ein vorübergehender Reizzustand des den Zahn einschließenden Knochens und seines Periostes führt zu einer Resorption am Zahne (Periostitis). Das die gebildeten Hohlräume ausfüllenden Gewebe bildet Knochenlamellen an die Hohlraumwände. Die zwischen den Hohlräumen erhalten gebliebenen Spangen von Dentin erscheinen dementsprechend nunmehr zwischen dem Lamellensystem eingebettet. Die Verwachsung erfolgt in der Regel nur an einer umschriebenen Stelle und dürfte wohl niemals den Zahn in toto betreffen."

Nach Linderer ist die Verwachsung der Erfolg einer Periosterkrankung am fertigen Zahn. Nach Zuckerkandl, der diese Erscheinung besonders studierte, sowie nach Röse und Scheff findet die scheinbare Verwachsung zwischen Knochen und Dentin nur an retinierten Zähnen statt, betrifft an normalstehenden nur das Zement. Zuckerkandl beschreibt in seiner Arbeit über Zahnretention 3 Fälle von Dentinverwachsung. Die Knochenbälkchen verhalten sich zum Dentin wie die Speichen eines Rades. In scheinbarem Widerspruch zu der Ansicht der 3 letztgenannten Autoren steht der von F. P. R. Brooks mitgeteilte Fall. „Es handelt sich um die Extraktion eines unteren Caninus bei einer 50 jährigen Frau, der der letzte Zahn im Munde kariös und häßlich war. Bei der Extraktion kam ein Stück Alveolarknochen mit. Dieses paßte mit seiner dentalen Fläche genau in einen an der mesialen Seite der Eckzahnwurzel befindlichen, halbmondförmigen, die Pulpahöhle eröffnenden Resorptionsdefekt, also Wechselwirkung von Osteoklasten und Obeoblasten. Die Knochenbildung war spongiös, nur an den Zahnrändern sehr dicht. Nach der Krone zu waren die Kavitätswände mit gut gebildetem Zement ausgekleidet." Römer fand bei seinen Untersuchungen auch in hochgradigsten Fällen, wo eine Trennung mit dem Messer nicht mehr möglich war, immer noch eine geringe Schicht Bindegewebe zwischen Knochen- und

Zementumhüllung der Zahnwurzel. Diese Verwachsung beruht durchaus auf keiner Synostose, sondern wird durch drei andere Momente bedingt: „1. durch feste natürliche Einkeilung der Zahnwurzel in der Alveole, woraus ein sehr kleiner Zwischenraum zwischen Zahnwurzel und Alveolarknochenwand resutierte, 2. durch besondere Straffheit der Bindegewebebüschel der Knochenhaut und 3. durch eine Hypertrophie der Zementschicht, besonders wenn dieselbe in unregelmäßiger, hökeriger Auflagerung erfolgt. Römer schildert dann die Exostosen der 3. Form der Hyperplasiebildung und meint, daß diese Fälle die festeste „Verwachsung" veranlassen und selbst an extrahierten Zähnen eine mechanische Trennung mittels Instrumenten unmöglich machen. Niemals aber sah er eine Synostose von Zement und Knochen. Eine wirklich knöcherne Verwachsung zwischen Zahnwurzeln und Alveolarfortsatz beobachtete er nur in zwei Fällen, nämlich erstens bei replantierten Zähnen an Stellen, wo es zu Resorptionserscheinungen an der Zahnwurzel (Resorptionslücken) gekommen war und zweitens bei malignen Tumoren, wenn durch rasches Wachstum des Tumors Resorption gleichzeitig am Alveolarknochen und an der Zahnwurzel auftritt. Auch dann sieht man die Synostose nur zwischen Knochen und Zahnbein, während das Zement an diesen Stellen durch Resorption gänzlich verloren gegangen war. Die „Verwachsung" der Wurzel mit den Knochen der Alveole, sei sie nun durch Zementexostosen oder durch Resorptionslakunen am Zahn mit hineinragenden Knochenbälkchen entstanden, wird immer eine gewisse Erschwerung der Extraktion bedingen, die sich bei der Luxation sehr stark bemerkbar machen kann, und wird immer zum Abbruch einzelner Teile der Alveolarwand führen. Da es sich meist um kleinere Partien handelt, sind sie für den Wundheilungsverlauf unbedeutend, wenn man nur genügend Sorge dafür trägt, daß keine scharfen Knochenspitzen stehen bleiben, die die Heilung verzögern und Schmerzen auslösen. Sehr erschwerend wirken die Verwachsungen von Knochen und Dentin retinierter Zähne

bei ihrer Entfernung, da diese sich dann nicht nach ihrer Freilegung entfernen lassen, bevor nicht ihre Trennung von den verwachsenen Knochen vollzogen ist, eine Maßnahme, die den ganzen Eingriff sehr viel schwieriger und komplizierter gestalten kann.

Die vermehrte Wachstumstendenz, die wir beim Zement in der Bildung von Hyperostosen und Exostosen sich kundgeben sahen, kann entsprechend auch bei den anderen an der Zahnbildung beteiligten Organen auftreten und da analoge Anomalien bedingen. Störungen, die in der Weise zu Schmelz- und Dentinanomalien führen, werden sich in fast allen Fällen nur noch an dem weichen, in der Ausbildung befindlichen Zahnkeim auswirken können (Dentikelbildung ausgenommen), da ja der fertige Zahn seines Schmelzbildungsorgans verlustig ist und die Zahnpapille nach ihrer Umwandlung in die Zahnpulpa eine im wesentlichen veränderte Funktion hat. Die Schmelzperlen, die eigentlich als Anomalien des Schmelzes aufzufassen sind, rechtfertigen doch ihrer häufigen Lokalisation wegen unterhalb des collum dentis und an der Gabelungsstelle von Zahnwurzeln eine Besprechung gemeinsam mit den Anomalien der Wurzelbildung. Als Schmelztropfen oder Schmelzperlen bezeichnen wir das Vorkommen von Schmelzsubstanz außerhalb des Bereiches der normalen Schmelzkappe an verschiedenen Stellen der Zahnoberfläche in Form von mohnkorn- bis erbsengroßen Auflagerungen. Sie haben weißes, glattes, perlenartiges Aussehen, sind auch häufig pigmentiert und haben halbkugelige, dorn- oder zapfenähnliche Gestalt. Sie kommen hauptsächlich an Mahlzähnen vor, sitzen mit Vorliebe an den Bifurkationsstellen der Wurzel und können einzeln oder in größerer Anzahl auftreten. Die kleineren Schmelztröpfchen sitzen direkt auf der Zahnoberfläche und grenzen sich daher nur durch Schmelzsubstanz gegen dieselbe ab. Liegen sie in Zahnhalsnähe, so sind sie gewöhnlich durch eine kleine, erhabene Schmelzleiste mit dem Schmelzrand der Krone verbunden. Zu den eigentlichen Schmelztröpfchen rechnen

wir auch die zapfenartigen Dentinauswüchse, welche an ihrem Ende einen kappenartigen Schmelzüberzug tragen. Von den Ansichten über Entstehung und Bau der Schmelztropfen, die häufig weit differieren, sind vor allem die Arbeiten von Kantorowicz und Walkhoff bedeutungsvoll. Sie hier näher ausführen zu wollen, ginge über den Rahmen der Arbeit hinaus. Die letztgenannten Autoren sprechen Schmelzperlen als teilweise Absprengung von Odontoblasen und Ameloblasen an, die bei der Formation der Wurzel auftritt. Diese wird sich am leichtesten bei komplizierter Wurzelbildung ereignen, das heißt, bei mehrwurzeligen Zähnen, wo wir die Schmelztropfen wohl ausnahmslos finden. Für die Extraktion haben sie selbst wohl kaum Bedeutung, sie können eventuell ähnliche Erschwerung schaffen, wie entsprechende Zementexostosen oder kleine Appendixwurzeln. Indessen geben sie oft Veranlassung zu weiteren Formumbildungen der Wurzel durch Zementexostosen. (Über diese Zusammenhänge verweise ich auf eine Arbeit von Dr. Gottlieb, Wien.)

Schmelzperlen stellen den Übergang dar zu den durch Wucherung und Entartung entstandenen Geschwülsten der Zahnsubstanz, den Odontomen. Diese sind Anomalien der Zahnbildung und beschränken sich entweder auf einen Abschnitt des Zahnes, der Krone oder Wurzel oder umfassen auch den ganzen Zahn. Meist ist die Zahnwurzel in einen aus Dentin und Zement bestehenden Tumor umgewandelt. Auch Verwachsungen von zwei oder mehr Zähnen können zu Odontombildung führen. Nach Preiswerk entstehen Odontome aus einer Überproduktion des Dentins während der Zahnbildung. Steinel meint, daß es sich häufiger um versprengte, rudimentäre Zahnanlagen handele, welche mit irgend einem regulären Zahn verwachsen. Entartet das embryonale Zahngewebe, ohne zu verkalken, so entstehen die weichen, nicht dentifizierten Odontome. Zumeist bildet sich eine Dentifikation, und es bilden sich die harten, dentifizierten Odontome.

Baume teilt die dentifizierten Odontome ein in Kronenodontome, wenn der ganze Zahn in eine unförmige Masse umgewandelt ist, und in Wurzelodontome, wenn die Krone verhältnismäßig gut entwickelt und bloß der Wurzelteil degeneriert ist. Schlenker unterscheidet noch gemischte, nur teilweise dentifizierte Odontome. Bei den Wurzelodontomen ist meist die Krone richtig erhalten, eventuell auch nur rudimentär erhalten. Das Odontom enthält dann entsprechend der Wurzel Zement und Dentin. Die Odontome sind gegen die Umgebung meist scharf abgegrenzt, indem sie eingekapselt anstelle eines Zahnes im Alveolarfortsatz liegen. Partsch beschreibt indessen eine Form von weichen Odontomen, die sich dadurch unterscheiden, daß Zahngewebe unabhängig von der Zahnanlage in den Knochen eingesprengt waren und denselben auf größere oder kleinere Strecken verändert hatten, ohne daß eine scharfe Abgrenzung der Knochen selbst vorhanden gewesen wäre. Daraus erklärt er die Möglichkeit eines Rezidivs, wie er es in einem Falle beobachtet hatte. In solchem Falle ist die Odontomgrenze nur mit dem scharfen Löffel zu bestimmen. Odontome scheinen, solange sie im Alveolarfortsatz liegen, namentlich, wenn sie klein sind, keine Beschwerden zu verursachen. Erst wenn sie sich zu einem Durchbruch anschicken, pflegen sie ähnliche Erscheinungen hervorzurufen, wie wir sie beim erschwerten Durchbruch des Weisheitszahnes sehen. Welch enorme Größe Odontome erreichen können, zeigt der Gipsabdruck eines Odontoms, den ich unter Nr. 53 abgebildet habe. Die häufigste Form der Odontombildung ist nach Williger die, daß „die Wurzel eines Zahnes in einen mehr oder weniger großen Tumor umgewandelt ist“. Diese Tumoren können beim Versuch der Entfernung des Zahnes zu ganz ungeahnten Schwierigkeiten führen. (Fig. 43, 44.) Am seltensten sind die Kronenodontome. Hervorzuheben ist, daß die Odontome nach längerem unbemerkten Bestehen zu einer Art Sequestrierung neigen, die von einer Eiterung aus einer oder mehreren Fisteln begleitet ist. Die Diagnose

wird durch eine Röntgenaufnahme gesichert. Die Entfernung kann natürlich nur durch Meißelung erfolgen, wozu ebenfalls das Röntgenbild unerläßlich ist. Williger beschreibt die Operation wie folgt: „Bei den Odontomen muß erst die deckende Knochenschale mit Meißel und Hammer sub-periostal entfernt werden; weiche Odontome werden dann ausgelöffelt, harte dagegen aus ihrem Lager herausgehebelt. Den Schleimhautperiostlappen klappt man in die entstandene Höhle und hält ihn durch Tamponade fest.“ Die Entfernung von großen Mißbildungen und Geschwülsten wird in der Regel dem Chirurgen zu überlassen sein und über das Betätigungsfeld des einzelnen in der Privatpraxis stehenden Zahnarztes hinausgehen. Es würde daher zu weit führen, die während solcher Operation eventuell zutage tretenden Schwierigkeiten und Zufälligkeiten auch im Rahmen dieser Arbeit besprechen zu wollen.

Wenn wir von den Formabweichungen mit Geschwulstcharakter absehen, haben wir unter die Mißbildungen nach Mayrhofer zu rechnen 1. Verkümmerung, 2. rudimentäre Zähne, 3. Mißbildungen im engeren Sinne, 4. Zapfenzähne, 5. Verwachsung, 6. Verschmelzung, 7. Zwillingsbildung. Außer 3. und 4. haben die hier angeführten Formabweichungen bereits ihre Besprechung gefunden. Von Mißbildungen im engeren Sinne sagt Mayrhofer, „kann man dann sprechen, wenn man ein für den ganzen Kiefer ganz atypisch aussehendes, oder ganz abnorm geformtes Gebilde vor sich hat“. In seinem Handbuch der Zahnheilkunde bringt Mayrhofer zwei Abbildungen von Mißbildungen: die erste zeigt einen Zahn, der anstelle des rechten unteren 2. Prämolaren stand mit abnorm breiter Krone und verkümmerter Wurzel, die 2. zeigte ein Präparat, bei dem von einer breiten viel-höckerigen Krone eine Anzahl größerer und kleinerer Wurzelbildungen ausging. Diese Mißbildung stand an Stelle eines rechten oberen 1. Molaren. Über die Ätiologie der Mißbildungen sind wir wenig unterrichtet. Z. T. mögen sie fötal angelegt sein. Raummangel, innere Wachstumsstörungen, wie bei Entstehung der Dentinaus-

wüchse, auch Trauma kommen in Frage. Letzteres hat Peckert nachgewiesen in einem Falle, in welchem sich ein Knabe im Alter von 2 Jahren die beiden rechtsseitigen Milchschneidezähne des Oberkiefers gelegentlich eines Sturzes über eine steinerne Treppe ausgeschlagen hatte. Im Alter von 9 Jahren waren dem Knaben in der betreffenden Kiefergegend noch keine Ersatzzähne gewachsen, eine Röntgenaufnahme aber zeigte einen noch nicht ausgewachsenen, winkelig geknickten, medialen und das Rudiment eines lateralen Schneidezahnes. (Nach Mayrhofer.)

Zapfenzähne, Dutenzähne und dergl. Bildungen verdanken ihre Entstehung gleich den Schmelzperlen einer Keimabsprengung, die hier zu einer vollständigen Abtrennung gelangte. Phylogenetische Momente mögen ätiologisch in manchen Fällen mitsprechen. Zapfenzähne, die eine typisch einheitliche Form besitzen, können indessen auch von ähnlichen Anomalien, wie normale Zähne, Wurzelkrümmungen usw., betroffen werden. Dann gilt für sie in chirurgischer Beziehung das, was für die einzelnen entsprechenden Anomalien bereits gesagt wurde.

Wie im Verlauf der Arbeit gezeigt wurde, sind die Schwierigkeiten, die aus den Anomalien in der Bildung der Wurzeln auf die Entfernung der Zähne resultieren können, recht mannigfaltig. Sie lassen sich bei Beginn der einzelnen Operation in den seltensten Fällen voraussehen. Wäre das möglich, dann gäbe es eigentlich kaum noch „unglückliche Zufälle“ von Bedeutung, denn eine Gefahr ist nur dann ernst zu nehmen, wenn sie überraschend kommt, wenn man sie nicht voll zu übersehen und ihr vorzubeugen vermag. Die Schwierigkeiten werden aber geringer, wenn der Operateur mit den Möglichkeiten ihres Auftretens im allgemeinen und bei den einzelnen Zahnarten im speziellen vertraut ist, wenn er die einfache Operationstechnik beherrscht und bei jeder Extraktion über ein auch für unvorhergesehene Fälle ausreichendes, gebrauchsfertiges Instrumentarium verfügt. Jede Extraktion, auch wenn sie scheinbar noch so mühelos und leicht ausführbar erscheint,

soll mit Ernst und Vorsicht ausgeführt werden. Die schulmäßig festgelegten Extraktionsregeln, richtige, sichere Instrumentenapplikation, schonende Luxation helfen auch hier über die meisten Schwierigkeiten hinweg. Bei mehrwurzeligen Zähnen ist bei Luxationsschwierigkeiten eine Trennnung der Wurzeln nach Abtragung des Kronenteils und ihre Einzelentfernung oft von Vorteil. Dann wird man in den meisten Fällen auch eines Röntgenbildes entbehren können. Die wirtschaftlichen Verhältnisse gestatten es ja leider der Mehrzahl der Zahnärzte nicht, sich einen Röntgenapparat anzuschaffen. Stellen sich aber der Extraktion sehr große Schwierigkeiten entgegen, erwecken Applikations- und Luxationserschwernisse den Verdacht auf anomale Wurzelbildungen oder treten Komplikationen ein, wie schwer anzugehende Wurzelfrakturen in der Tiefe der Alveole, dann ist ein Röntgenbild unerläßlich und ein blindes Operieren wäre als ebenso fehlerhaft wie schädlich zu verurteilen.

Autoren- und Literaturverzeichnis.

Abkürzungen:

Z.R. = Zahnärztliche Rundschau.
D.M.f.Z. = Deutsche Monatsschrift für Zahnheilkunde.
Zentralbl. f. Ch. = Zentralblatt für Chirurgie.
Ö.U.V.f.Z. = Österreichisch-Ungarische Vierteljahrsschrift für Zahnheilkunde.
D.Z.W. = Deutsche Zahnärztliche Wochenschrift.
V.d.d.o.G. = Vierteljahrsschrift der deutschen odontologischen Gesellschaft.
Z.V.f.N. = Zahnärztlicher Verein für Niedersachsen.
V.B. = Vereinsbericht. Ref. = Referat.
Schw.V.f.Z. = Schweizerische Vierteljahrsschrift für Zahnheilkunde.
Korresp. f. Z. = Korrespondenzblatt für Zahnheilkunde.
I.D. = Inaugural-Dissertation.

———

Dr. P. Adloff, Das Gebiß des Menschen und der Anthropomorphen. Vergleichend anatomische Untersuchungen, zugleich ein Beitrag zur menschlichen Stammesgeschichte. 1908.

— Über den gegenwärtigen Stand der vergleichenden Morphologie der Säugetiere und des Menschen. Aus Mayrhofer: Ergebnisse der gesamten Zahnheilkunde. 1911.

Albrecht, Über zweiwurzelige Eck- und Schneidezähne beim Menschen. Zentralbl. f. Ch. 1885 Nr. 24, Beilage.

Dr. Ballschmiede, Wurzellose Zähne. Beitrag zur Kasuistik der Zahnanomalien in bezug auf Zahl und Größe. I.D. Greifswald 1921; Ref.Z.R. 1922 Nr. 50.

Dr. Baer-Berlin, Ein Fall von Wurzelresorption. D.Z.W. 1907.

Bock, Entfernung tief abgebrochener Zahnwurzelreste. Z.V.f.N. V.B. Ref. D.M.f.Z. 1901.

Dr. Hugo Brasch, Über die Konservierungsmöglichkeit gespaltener oder tief zerstörter Zähne. Z.R. 1923 Nr. 23/24.

H. Fr. R. Brooks, Extraktion eines unteren Caninus mit Resorptionserscheinungen, Referent Niemeyer in D.M.f.Z. 1901.

I
20
11
10
9
1
3
2
7
12
14
13
12
5
4
17
16
15
14
7
6

II
34
28
29
30
31
32
33
35
21
22
23
24
25
26
27

III
36
37
38
39
40
41
42
43
44
45
46
47
48
51
50
49

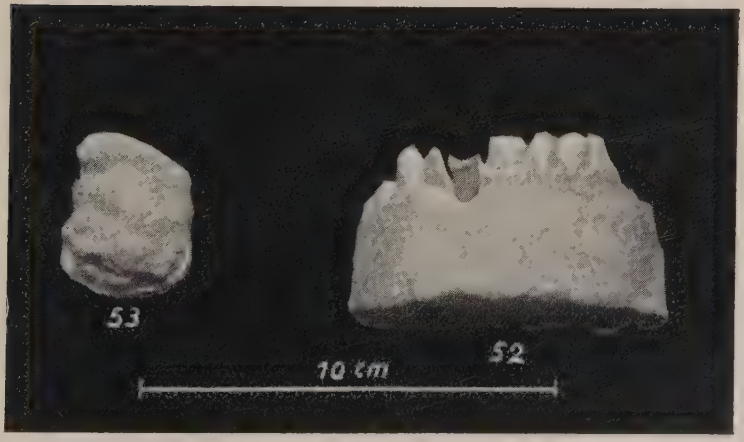
53
52
10 cm

Brunsmann, Über einige Zahnanomalien. D.M.f.Z. 1889 Nr. 7 pag. 263.

— Über Verschmelzungen und Verwachsungen der Zähne des Milchgebisses und der bleibenden Zähne. V.d.d.o.G. Bd. V S. 45.

— Über Verschiedenheit in der Zahl der Wurzeln bei den Zähnen des menschlichen Gebisses. V.d.d.o.G. Bd. VII. Berlin 1896.

M. Eichler, Dentition, Wurzelbildung und Wachstum. Scheff, Hdb. d. Z. Bd. I. 1910.

Prof. Dr. E. Fuld, Dr. E. Herzfeld und Dr. Jul. Misch, Innere Krankheiten: Entwicklungsstörungen und innre Sekretion. Misch, Grenzgebiete der Medizin und der Zahnheilkunde. 1920.

Dr. B. Gottlieb-Wien, Histologische Befunde an umgelegten Wurzeln. Deutschösterreichische Zeitschrift für Stomatologie 1921 Nr. 1; Ref. Z.R. 1921 Nr. 24.

— Zementexostosen, Schmelztropfen und Epithelnester. Ref. Z.R. 1921.

Dr. H., Zufall bei einer Extraktion. D.M.f.Z. 1901 S. 529.

H. Halascz-Budapest, Seltener Zufall einer Zahnentwicklungsanomalie. Gyogajaszat 1894. Ref. Brubacher und Parreidt. D.M.f.Z. 1896.

Heider u. Wedl, Atlas zur Pathologie der Zähne. 1869.

Dr. Perez Hirsch, Abnormer Verlauf von Blutgefäßen im harten Zahnbeingewebe. Journal. Priv. Dent. Association February 1904; Ref. D.M.f.Z. 1905, S. 187.

Prof. Dr. A. Kantorowicz, Über Bau und Entstehung von Schmelztropfen. D.M.f.Z. 1904.

Lehmann, Über chronische Perizementitis. Diss.-Auszug, Breslau 1921.

G. Lichtenberg, Über Wurzelanomalien. Schw.V.f.Z. 1897.

Rudolf Loos, Zementhyperplasien, Schmelztropfen, Odontome, aus Scheffs Handb. d. Zahnheilk., 1902, S. 600 ff.

Prof. Dr. Mayrhofer, Lehrbuch der Zahnkrankheiten. Innsbruck, Jena 1922, Verlag G. Fischer.

— Die Praxis der Zahnextraktionen, einschließlich der örtlichen Betäubung. 2.—3. Aufl. München-Wiesbaden 1922.

Dr. Jul. Misch, Grenzgebiete der Medizin und der Zahnheilkunde. 1920.

Mühlreiter, Anatomie des menschlichen Gebisses. Leipzig 1920.

Dr. Müller-Hamburg, Neue Errungenschaften auf dem Gebiete der Röntgendiagnose und Strahlentherapie. Ref. Z.R. 1921 Nr. 36.

Niemeyer, Extraktion eines Zahnkeims. D.M.f.Z. 1898.

Niebisch, H. K., Komplikationen und unglückliche Zufälle in der Zahnheilkunde, speziell bei zahnärztlichen Operationen. I.D. Breslau 1922.

E. C. Nivard, Ein seltsamer Fall von anatomischer Anomalie. Frankreich, La semaine dentaire 1921 Nr. 5, Ref. Z.R. 1921 Nr. 39.

Dr. Noggerath, Kinderkrankheiten und Zahnanomalien. Korresp. f. Z. 1908 S. 133.

Oven Richard, Odontographie, Infrakturen und Luxationen; von M. Eichler aus Scheffs Hdb. d. Z. 1902 S. 600 ff.

J. B. Parfitt, Perforation des zweiten unteren Molaren durch den nerv. mandib. The British Dental-Journal 1921 Nr. 4; Ref. Z.R. 21 Nr. 6.

Prof. Dr. Karl Partsch, Handbuch der Zahnheilkunde. I. Bd.: Die Erkrankungen der Mundhöhle, der Zähne und Kiefer. Wiesbaden 1917.

Dr. Peter-Wien, Über zwei interessante Vorfälle bei Zahnextraktionen. Ref. Guttmann Z.R. 1923 Nr. 35/36.

Dr. Preiswerk-Maggi, Lehrbuch und Atlas der zahnärztlichen stomatologischen Chirurgie. München 1914.

Dr. G. Preiswerk, Lehrbuch und Atlas der Zahnheilkunde. 1919.

Prof. Dr. Port, Leontiasis der Zähne. D.M.f.Z. 1905 S. 252.

Prof. Retterer-Paris, Bildung und Bau einiger zusammengesetzter Zähne. L'odontologie 1920 Nr. 4; Ref. Z.R. Nr. 36.

Rilot, Ungewöhnliche Resorption oder unvollständige Wurzelbildung. Journal of the British Dental-Association, February 1901; Ref. D.M.f.Z. 1905.

Prof. Dr. Römer, Periodontitis und Periostis alveolaris; Scheffs Hdb. d. Z. Bd. II, Abtl. I, 3, Aufl. 1910.

Scheff, Üble Zufälle nach Extraktionen. Scheffs Hdb. d. Z. II, 2.

Scheff jun., Mitnahme der Ersatzzahnkrone bei Extraktion des zweiten unteren Molaren. D.M.f.Z. 1898.

Dr. Schröter, Formanomalie und Retention eines Zahnes, bedingt durch Trauma im Entwicklungsstadium. Z.R. 25 Nr. 12.

Steinel, Gerhard, Anomalien der Zahnwurzeln. I.D. Breslau 1923.

Sternfeld, Anomalien der Zähne. Scheffs Hdb. d. Z. Bd. I, 2. Ausg. 1909.

de Terra, Überblick über den heutigen Stand der Phylogenie des Menschen in bezug auf die Zähne. D.M.f.Z. 1905.
Dr. Tugendreich u. Dr. Misch, Kinderkrankheiten. Aus Misch, Grenzgebiete der Medizin und Zahnheilkunde. 1920.
Prof. Dr. Vonmosuienk-Löwen, Aus der klinischen Praxis: Beschreibung eines Falles von zahlreichen Hyperzementosen. Revue Belge de Stomatologie, Januar; Ref. Z.R. 1921 Nr. 38.
Prof. Dr. Walkhoff, Über Bau und Entstehung einiger Zahnbildungen. Parreidt, D.M.f.Z. 1896, Jahrg. XIV, Heft 7.
— Lehrbuch der konservierenden Zahnheilkunde. 1921.
Prof. Dr. G. Wetzel, Lehrbuch der Anatomie für Zahnärzte und Studierende der Zahnheilkunde. Verlag G. Fischer, Jena 1919.
Prof. Dr. Williger, Zahnärztliche Chirurgie. 1920.
Zuckerkandl, Makroskopische Anatomie, Scheffs Hdb. d. Z. Bd. I. 1909.

Bildererklärung.

Die in der Erklärung mit einem * neben der Nummer gekennzeichneten Figuren sind Abbildungen von Exemplaren eigener Sammlung. Alle anderen Präparate entstammen der Sammlung des zahnärztlichen Universitäts-Institutes zu Breslau.

Der an der Seite von Tafel I mitphotographierte Maßstab entspricht 10 cm natürlicher Größe.

Auf Tafel II ist unten ein Maßstab von 10 cm mitphotographiert worden, der auch zur Größenvergleichung bei Tafel III mitherangezogen werden möge.

Fig. 32 und 53 sind Abbildungen in etwa ½ der natürlichen Größe. Auch hier ist zum genauen Vergleich ein Maß, das in der Wirklichkeit 10 cm entspricht, mitabgebildet worden.

Fig. 1 und 2. Große Eckzähne.
„ 3. Molar mit sehr langen gespreizten Wurzeln.
„ 4*. Mittlerer oberer Schneidezahn (Fall Tr.) mit verkümmerter Wurzel.
„ 5. Mittlerer und oberer Schneidezahn mit Wurzelverkümmerung.
„ 6* und 7*. Zwei rechte obere Weisheitszähne mit Wurzelverkümmerung.
„ 8—11. Wurzelkrümmungen an Eck- und Schneidezähnen.
„ 9. Korkzieherartige Wurzelkrümmung.
„ 10. Hakenförmig gekrümmte Eckzahnwurzel.

Fig. 12—17. Wurzelkrümmungen an Molaren, z. T. dent barrée-Bildung.
„ 13. Posthornartige Krümmung.
„ 17. Typischer dent barrée.
„ 18. Knickung (Infraktion) an einem oberen Schneidezahn.
„ 19. Geheilte Wurzelfraktur eines inneren oberen Schneidezahnes.
„ 20. Geheilte Wurzelfraktur eines Prämolaren.
„ 21—27. Wurzelspreizungen, z. T. sehr langer Wurzeln.
„ 21.* Gleichzeitige doppelte Krümmungen der sehr langen zierlich gebauten und stark gespreizten Wurzeln eines oberen Molaren.
„ 26.* Die palatinale Wurzel ist bei der Extraktion abgebrochen. Dieser Zahn weist neben der Spreizung perizementitische Verdickungen auf.
„ 28—33. Wurzelüberzahl.
„ 28. Wurzelüberzahl; unter Molar mit 4 Wurzelspitzen, je 2 an der mesialen und distalen Wurzel.
„ 29. Vierwurzeliger oberer Molar.
„ 30. fünfwurzeliger oberer Weisheitszahn.
„ 31 und 32. Zweiwurzelige untere Eckzähne.
„ 33. Dreiwurzeliger oberer Prämolar.
„ 34. Wurzelunterzahl als Resultat der Verschmelzung zweier Zahnanlagen.
„ 35. Ungewöhnlicher Verlauf des nerv. mandibularis durch einen unteren Prämolaren. Der Zahn besitzt kein makroskopisch wahrnehmbares foramen apicale, dagegen mündet der Wurzelkanal in den in dem Zahn gebildeten halboffenen Nervkanal.
„ 36* und 37.* Diffuse Hyperzementose an einem unteren und einem oberen Molaren.
„ 38—42, 46—48. Hyperzementose und dadurch bedingte Wurzelunterzahl.
„ 38 und 39. Verschmelzung und Verwachsung von Molarenwurzeln, bei Fig. 39 knollige Auftreibung der Spitze.
„ 40. Ehedem gespreizte Molarenwurzeln sind verwachsen nach Resorption des interalveolären Knochengewebes. Es ist dadurch ein Zahngebilde entstanden, dessen Wurzelteil schlüsselartig augehöhlt und von größerer Ausdehnung wie der Kronenteil ist.
„ 41, 42 und 48. Hier ist der ehemalige Wurzelverlauf noch deutlich erkenntlich.
„ 48.* Zeigt eine dünne, durchscheinende schwimmhautartige Verwachsung zweier Wurzeln.

Fig. 47. Schneidezahn mit diffuser Hyperzementose.

„ 46.* Wurzel eines rechten oberen zweiten Bikuspidaten. In diesem Exemplar vereinigen sich Wurzelüberzahl und sehr kurze Wurzelausbildung und Zementhypertrophie, an den Spitzen knollige Auftreibung. Zugleich sind an der Innenseite der (auf dem Bilde) rechts gelegenen Wurzelhälfte starke Resorptionslücken nachzuweisen; in der Abbildung sind sie nur angedeutet zu erkennen.

„ 43—45 und 49 (auch 34) sind Gebilde, die aus Verschmelzung und Verwachsung zweier benachbarter Zahnanlagen entstanden sind.

Bei Fig. 43 und 44 ist odontförmige Entartung des einen Verwachsungskomponenten erfolgt.

Fig. 50 und 51 zeigen Schmelzperlen.

„ 52.* Modell zu dem Fall Ernst Tr.: 1. Wurzelverkümmerung, 2. Zapfenzahn. Die schon in Fig. 4 abgebildete Wurzel ist in dem Gipsmodell in ihre natürliche Lage gebracht worden. 2 fehlt.

„ 53. Gipsabguß eines harten Odontoms.

Lebenslauf.

Ich, Kurt Leonhard Grond, Preuße, bin geboren am 15. Januar 1899 in Biebersdorf, Kreis Glatz (Schlesien), als Sohn des Lehrers Julius Grond. Meine früheste Jugend verlebte ich in Groß Leubusch, Kreis Brieg, wo ich vom 5. bis zum 9. Lebensjahr die Volksschule besuchte.

Von April 1908 bis Ostern 1915 war ich Schüler des Königl. St. Matthiasgymnasiums zu Breslau und nach der Erlangung des Einj.-Freiwilligen-Zeugnisses und der Obersekundareife, Schüler des Königl. humanistischen Gymnasiums zu Patschkau, Kreis Neisse. Dort legte ich als Oberprimaner im Juni 1917 die Notreifeprüfung ab und wurde zum Heeresdienst einberufen.

Nach meiner Garnisonausbildung stand ich als Funker bei der 50. R.-I.-D. an der Westfront, wo ich mir das E. K. II erwarb. Nach Revolutionsbeginn bis zum 15. April 1919 war ich Angehöriger des „freiwilligen Landes-Jägerkorps“ (General Märker).

Im S.S. 1919 begann in Breslau mein Studium der Zahnheilkunde (5 Semester); im S.S. 1921 studierte ich an der Universität Münster; im W.S. 1921/22 an der Universität Berlin; im S.S. 1922 wiederum in Breslau. Während der akademischen Ferien in den letzten Studiensemestern war ich einigemale als Werkstudent tätig.

Im Oktober 1922 erfolgte in Breslau meine Meldung zum Staatsexamen, das im März 1923 abgeschlossen wurde.

Im folgenden S.S. 1923 ließ ich mich wieder in Breslau immatrikulieren und für Zahnheilkunde inskribieren und arbeitete an meiner Dissertation, deren Thema mir von dem

inzwischen verstorbenen Direktor des zahnärztlichen Universitätsinstitutes, Prof. Dr. Becker, gestellt wurde. Zwischendurch übte ich in Breslauer zahnärztlichen Praxen Vertretungen aus.

Die lawinenartig zunehmende Geldentwertung gestattete mir nicht, die Arbeit in Breslau zu Ende zu führen, zumal es auch in dieser Zeit unmöglich war, eine Assistentenstelle oder dergleichen zu erhalten. Mein Vater, der als pensionierter Lehrer in Hartau, Kreis Glatz, wohnte, konnte mir von seinem, stets verspätet ausgezahlten Ruhegehalt ebenfalls keine finanzielle Hilfe mehr angedeihen lassen. Darum verließ ich im Oktober 1923 Breslau. Im November 1923 starb mein Vater, und ich sah mich, völlig mittellos, genötigt, mir bis zum Februar 1924 den Lebensunterhalt in der oberschlesischen Kohlenindustrie zu erarbeiten.

Von Februar 1924 bis Ende Februar 1925 hatte ich in Brünn (Mähren) eine Assistentenstelle inne; anschließend daran bin ich bis jetzt in gleicher Eigenschaft in Erfurt tätig. Im Verlauf meiner Assistententätigkeit wurde es mir möglich, meine Doktorarbeit unter Verwertung mehrfacher in der Praxis gesammelter diesbezüglicher Fälle und Erfahrungen zu vollenden.

Erfurt, den 22. Oktober 1925.

Zahnarzt Kurt Grond.